Universidade de São Paulo

Faculdade de Odontologia de Ribeirão Preto

Departamento de Biologia Básica e Oral

TRABALHO DE CONCLUSÃO DE CURSO

# Efeito *in vivo* e *in vitro* do azeite de oliva extra virgem no metabolismo de células osteoblásticas da medula óssea de ratas ovariectomizadas.

Graduanda: Yvana María Murto Leguizamón

Orientadora: Karina Fittipaldi Bombonato Prado

Ribeirão Preto

2019

# Agradecimentos


- Primeiramente agradeço aos meus pais que apesar da distância colaboraram para meu crescimento, ainda em momentos difíceis acreditando sempre na minha capacidade assim como a outras pessoas da minha estima.

- Agradeço enormemente minha orientadora, a Profa. Dra. Karina Fittipaldi Bombonato Prado, uma pessoa incrível e amiga, que desde os primeiros dias na Faculdade me inspirou e demonstrou que uma pessoa pode ser destacada na área acadêmica sem deixar de ser um excelente ser humano.

- Agradeço à Faculdade de Odontologia de Ribeirão Preto da Universidade de São Paulo por ter me recebido da melhor maneira possível em 2015 e ter sido uma casa em todos estes anos.

- E finalmente agradeço à FAPESP pelo apoio financeiro para realização deste trabalho por meio de uma Bolsa de iniciação científica (processo 2016/02133-6).

## Resumo

A osteoporose é uma das doenças de maior incidência na terceira idade, atingindo em maior parte mulheres. Na última década, a consciência de terapias alternativas para a prevenção e/ou tratamento da osteopenia e osteoporose tem aumentado entre os consumidores, tais como suplementos alimentares ou alimentos funcionais com propriedades antioxidantes como o azeite de oliva. Dessa forma, o objetivo desse trabalho foi realizar estudos *in vivo* e *in vitro* para avaliar o metabolismo ósseo e de células osteoblásticas originárias da medula óssea de ratas ovariectomizadas na presença do azeite de oliva extra virgem. Foram utilizadas ratas *Wistar* divididas em grupos controle e ovariectomizado. Imediatamente após a ovariectomia, as ratas dos grupos selecionados receberam 1mL/100 g de peso corporal de azeite de oliva extravirgem por 60 dias. Posteriormente foram eutanasiadas e os fêmures coletados para análise histológica e isolamento das células da medula óssea, que foram cultivadas em garrafas em meio de cultura osteogênico até a subconfluência e plaqueadas em uma concentração de 2 x $10^4$ células por poço em placas de cultura (n=5). Após os tempos experimentais, foram avaliados os seguintes parâmetros: avaliação histológica qualitativa e quantitativa (osso trabecular), proliferação celular, atividade e detecção de fosfatase alcalina (ALP), quantidade de proteína total, além de detecção e quantificação de nódulos mineralizados. Os dados obtidos foram analisados por programas estatísticos adequados com significância para $p \leq 0.05$, com o objetivo de encontrar dados estatisticamente significantes que demonstrassem os efeitos benéficos do azeite de oliva. Foi observado que a administração oral de azeite de oliva imediatamente após a ovariectomia influenciou a atividade funcional de células osteoblásticas, aumentando proliferação celular, atividade proteica, atividade e detecção de ALP e nódulos mineralizados. Aárea de tecido ósseo das epífises femorais de ratas osteoporóticas que

ingeriram o azeite também foi maior quando comparado aos outros grupos. Os resultados sugerem que o azeite pode ser utilizado como um coadjuvante no tratamento e prevenção da perda óssea na osteoporose.

## Abstract

Osteoporosis is a disease with high incidence in older people, also affecting women in the postmenopausal period. This disease is associated to hormonal changes, genetic susceptibility and poor habits such as sedentary lifestyle and improper diet.In such way, alternative therapies to osteoporosis prevention and treatment have been increasing in the last few years, mainly with the aid of functional foods with antioxidative properties like extravirgin olive oil (EOO). Thus, the goal of this study was to perform in vivo and in vitro studies to evaluate the metabolism of bone tissue and of bone marrow osteoblastic cells from ovariectomized rats in the presence of EOO. There were used *Wistar* female rats, which were submitted to ovariectomy; immediately surgery, the selected groups received 1ml/100g body weight by gavage of EOO for 60 days and then euthanized for removal of both femurs to perform histological evaluation as well as bone marrow cell isolation, which were grown in flasks in osteogenic medium until subconfluence and seeded at a concentration of $2 \times 10^4$ cells per well in culture plates(n = 5). After the experimental period, the following parameters were evaluated: quantitative and qualitative histological evaluation, cell proliferation, alkaline phosphatase detection and activity, total protein content and quantification of mineralized nodules. The resultswere analyzed by statistical programs consistent with significance $p \leq 0,05$. It was observed that oral administration of olive oil immediately after ovariectomy influenced functional activity of osteoblastic cells, increasing cell proliferation, protein secretion, ALP detection and mineralized nodule formation. Trabecular bonefrom femoral epiphysis of osteoporoticratswitholiveoilintakewasincreased when comparedtoothergroups.

**Sumário**

***1.INTRODUÇÃO*** ***07***

***2. OBJETIVOS*** ***09***

***3.MATERIAL E MÉTODOS*** ***10***

***4.RESULTADOS e DISCUSSÃO*** ***17***

***5. CONCLUSÃO*** ***29***

***6.REFERÊNCIAS*** ***30***

# 1.Introdução

A remodelação óssea é um processo fisiológico que mantém a integridade do esqueleto através da substituição do osso antigo por uma matriz óssea jovem (Marie & Kassem, 2011). Esta remodelação requer ações coordenadas entre os osteoclastos para remover a matriz óssea e os osteoblastos, para substituí-la. Porém, com a senilidade, a formação óssea, comparada à reabsorção, fica prejudicada em virtude da queda do número de osteoblastos e redução de suas atividades. Essas disfunções podem ser explicadas pelas mudanças decorrentes do processo de envelhecimento, como as alterações hormonais e nos fatores de crescimento. A consequência é um declínio na formação óssea, tanto do osso trabecular como do osso cortical, com redução da massa óssea (Khosla & Riggs, 2005; Russel et al., 2006).

O desequilíbrio no processo de renovação óssea pode gerar uma desordem sistêmica crônica conhecida por osteoporose, onde ocorre a perda da microarquitetura do tecido ósseo, reduzindo sua densidade e tornando-o frágil, com suscetibilidade à fratura (South-Paul, 2001). Fatores genéticos, nutricionais e comportamentais são de fundamental importância na etiologia desta doença (Raisz, 2005). A alimentação influencia no risco de osteoporose e fraturas através da melhoria da densidade mineral óssea, microarquitetura e resistência. Na última década, a consciência de terapias alternativas para a prevenção e/ou tratamento da osteopenia e osteoporose, como suplementos alimentares ou alimentos funcionais, tem aumentado entre os consumidores (Shen et al., 2013).

As possibilidades de tratamento desta doença crônica são diversas, porque além do uso de cálcio, vitamina D e estrógeno, hoje são aplicados outros tratamentos cuja

finalidade também aponta à regeneração óssea, como por exemplo o exercício físico(Zehnacker et al., 2007)e substâncias naturais não medicamentosas que poderiam contribuir para o aumento da densidade mineral óssea, como o chá verde(Vester et al., 2014)e o azeitede oliva.

Recentemente o azeite de oliva adquiriu um papel de importância nesta doença porque segundo García-Martínez et al. (2014), a incidência de osteoporose e fraturas associadas foi menor em países onde a dieta mediterrânea é predominante. Estas observações podem ser mediadas pelos constituintes ativos do azeite de oliva e especialmente pelos constituintes fenólicos, sugerindo que o azeite de oliva pode prevenir a perda de massa óssea. Estes autores demostraram que esta substância pode modular a capacidade proliferativa e maturação celular dos osteoblastos com o aumento da atividade da fosfatase alcalina e depositar íons cálcio na matriz extracelular.

Existem estudos em modelos animais (Liu et al., 2014) e humanos (Mazzanti et al., 2015) demonstrando que o azeite de oliva extravirgem pode ter efeitos benéficos em uma situação de osteoporose, com análise de parâmetros como níveis plasmáticos os níveis de cálcio, fosfatase alcalina, fósforo, interleukin-6 (IL-6), malonyldialdehyde (MDA), demonstrando como o azeite de oliva aumentou significativamente a densidade mineral óssea e diminuindo afosfatase alcalina (ALP), IL-6, níveis de MDA e de nitrato.

Sendo assim, os estudos em relação ao azeite de oliva e seus efeitos na osteoporose são muitos, mas cada um mede parâmetros distintos, colocando esta substância natural numa posição de extrema importância nos dias atuais, nos quais se há percebido um incremento significativo dos níveis desta doença no Brasil, com estimativas revelando que a população brasileira propensa a desenvolver osteoporose aumentou de 7,5 milhões, em 1980, para 15 milhões, em 2000 (Carvalho et al., 2004).

A osteoporose é uma doença prevalente na atualidade, devido ao aumento considerável de casos nos últimos anos em muitos países do mundo registrada principalmente em mulheres pós menopausadevido a diminuição dos níveis hormonais. Uma intensa busca de artigos científicos que estabeleçam relação entre a osteoporose e o azeite de oliva resultou em poucos resultados, onde a maioria dos trabalhos medem somente os níveis séricos de marcadores osteoblásticos, como a osteocalcina, interleucina-6 (IL-6), malonyldialdehyde (MDA), conteúdo de nitrato e cálcio, depois de submeter animais de experimentação à suplementação com azeite de oliva. Neste contexto atual, pensamos que seria interessante desenvolver uma pesquisa que tivesse como objetivo avaliar *in vivo* e *in vitro* o metabolismo de células osteoblásticas da medula óssea de ratas ovariectomizadas submetidas à uma dieta com azeite de oliva, analisando parâmetros histológicos e bioquímicosdo comportamento dos osteoblastos originários da medula óssea de ratas ovariectomizadas.

## 2.Objetivos

O objetivo principal deste projeto foi avaliar o efeito do azeite de oliva administrado *in vivo* no metabolismode células osteoblásticas da medula óssea de ratas ovariectomizadas, através dos seguintes parâmetros:

### 2.1.Avaliação histológica

-Análise qualitativa do fêmur por meio de coloração com hematoxilina e eosina.

-Análise quantitativa do percentual de trabéculas ósseas na epífise femoral.

### 2.2.Avaliação Bioquímica e Molecular

-Proliferação celular(MTT)

-Atividade de fosfatase alcalina (ALP)

-Detecção *in situ* de fosfatase alcalina

- Quantidade proteína total

-Detecção e quantificação de nódulos mineralizados.

# 3.Material e Métodos

## 3.1.Animais Utilizados

Foram utilizadas 36 ratas (*Rattus norvegicus, albinus, Wistar*) após aprovação pelo Comitê de Ética da FORP-USP, pesando aproximadamente 200g. O cálculo do tamanho amostral foi realizado por meio de um programa do Laboratório de Epidemiologia e Estatística (http://www.lee.dante.br/index.html) da Faculdade de Medicina –USP. O tamanho da amostra ideal para assegurar poder de 95% na análise estatística dos dados obtidos neste estudo foi calculado considerando-se as médias e desvios-padrão dos parâmetros bioquímicos nos grupos experimentais de estudos prévios, sendo o valor de α ajustado em 0,05. Dessa forma, chegou-se a um tamanho amostral adequado de 3 animais por grupo experimental. Considerando que tínhamos quatro grupos experimentais para realizar todos os parâmetros, estabelecemos um total de 12 animais por experimento; ainda assim, como os experimentos *in vitro* sempre são realizados em triplicata, foram utilizados no final um total de 36 animais. Os animais foram procedentes do Biotério Central do Campus da USP de Ribeirão Preto. Eles foram tratados com ração especial para roedores e água filtrada *ad libitum*. Foram separados em caixas grandes com cama de maravalha nas dimensões 41 x 34 x 16 cm, em número de três por caixa. A temperatura do local de alojamento dos animais é mantida à 23,5-24,5ºC, controlada por condicionador de ar quente/frio de janela, além

de um sistema de exaustão de ar. Os animais foram mantidos no Biotério da Faculdade de Odontologia de Ribeirão Preto-USP.

## 3.2.Indução da osteoporose

Os animais foram ovariectomizados bilateralmente. Primeiramente eles foram pesados e então anestesiados com a solução anestésica de 75mg/Kg de cetamina e de 10mg/Kg de xylazina, injetada por via intramuscular. Também foi feita a aplicação em ambos os olhos dos animais, durante a cirurgia, de uma gaze estéril embebida em soro fisiológico a 0,9% com o objetivo de prevenir o ressecamento das córneas. Após a anestesia os animais foram submetidos à tricotomia das regiões laterais. Foi feita a assepsia dos locais a serem incisionados com álcool iodado (PVPI). Foram realizadas incisões cutâneas bilaterais, sendo o tecido muscular divulsionado para a exposição dos ovários e excisão dos mesmos (Kalu, 1991). A sutura dos tecidos foi feita com fio de seda 4.0 (Ethicon, Johnson & Johnson, São José dos Campos, SP, Brasil) de modo a fechar devidamente as margens do retalho. Em seguida, cada animal recebeu, via intramuscular, uma única dose de 24.000UI/Kg de peso de penicilina (Pentabiotic Veterinário Pequeno Porte - Fort Dodge®, Campinas, SP, Brasil) e uma dose de 1,1mg/Kg de anti-inflamatório e analgésico flunixina meglumina (Banamine Pet Injetável, Schering-Plough Coopers Brasil, São Paulo, SP, Brasil). Os animais foram mantidos em número de três por caixa, por sessenta dias e receberam ração e água *ad libitum*. Os animais operados ficaram sob observação constante, sendo feita a limpeza de suas caixas, com troca da maravalha, três vezes por semana. A comprovação do sucesso do procedimento de ovariectomia foi feita pelo exame do ciclo estral e exame macroscópico dos cornos uterinos.

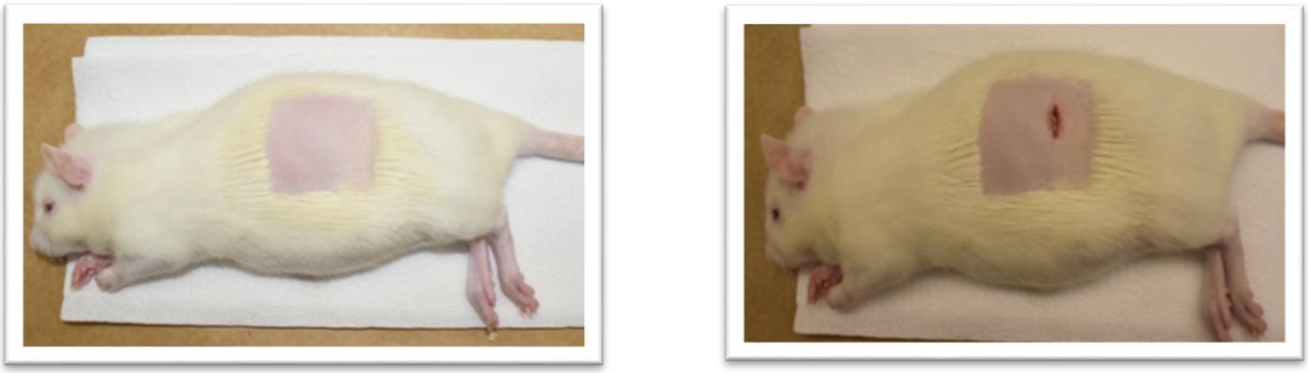

**Figura 1**. A. Tricotomia da região a ser operada; B. Incisão para remoção ou exposição do ovário (quando sham).

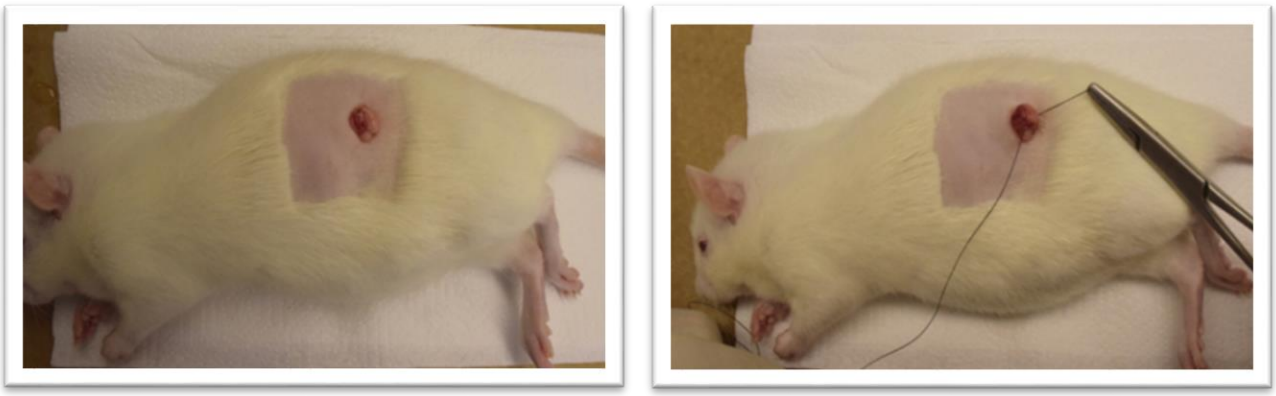

**Figura 2**. C. Exposição do ovário; D. Amarria para excisão do ovário.

**Figura 3**. Sutura da região.

Duas semanas após a cirurgia, os animais foram submetidos ao exame do ciclo estral, por meio da coleta de líquido vaginal por um período de 5 dias consecutivos. Para o desenvolvimento desta técnica de observação foi introduzido, com o auxílio de uma borracha de conta-gotas acoplada a uma ponteira pequena, uma dose de solução salina (cerca de 1ml) no interior da vagina da rata. Após a introdução a solução foi rapidamente aspirada e seu conteúdo transferido para uma lâmina de vidro e imediatamente observado em microscopia óptica. Este procedimento foi realizado bem no início da manhã, por volta das 7 horas. Foi possível avaliar também o efeito da ovariectomia, por meio do exame macroscópico dos cornos uterinos. Para a realização desta análise será necessário, antes do sacrifício dos animais, incisionar a região abdominal para localização das respectivas estruturas. Nos animais ovariectomizados (com deficiência de hormônio) os cornos uterinos se apresentaram finos, atróficos e anêmicos. Estes experimentos foram realizados em triplicata.

## 3.3.Grupo Controle - Sham

Os animais do grupo controle foram submetidos apenas ao estresse da cirurgia. Estes animais também receberam, via intramuscular, uma única dose de 24.000UI/Kg de peso de penicilina (Pentabiotic Veterinário Pequeno Porte - Fort Dodge®, Campinas, SP, Brasil).

## 3.4.Administração *in vivo* do azeite de oliva extravirgem

O azeite extra virgem utilizado foide origem portuguesa (Herdade do Esporão 1267, Reguengos de Monsaraz, Portugal), prensado a frio (processo que mantém seus nutrientes e vitaminas), com acidez de 0,2%, o que mantém sua qualidade nutricional. O azeite foi administrado por meio de sonda gástrica, na dosagem de 1 mL/100g de peso corporal (adaptado de Saleh et al, 2011) por um período de 60 dias imediatamente após o procedimento de ovariectomia. Os animais foram divididos nos seguintes

grupos: C (controle sem a administração oral do azeite de oliva), $C_{AZ}$ (controle com administração oral do azeite de oliva), Ovx (ovariectomizadas sem administração oral do azeite de oliva), e $Ovx_{AZ}$ (ovariectomizadas com administração oral do azeite de oliva).

**Figura 4**. Administração do azeite por sonda gástrica.

## 3.5.Eutanásia dos Animais e Coleta de Material

As ratas foram eutanasiadas após sessenta dias da cirurgia por meio de doses convencionais de anestesia seguida de decapitação. Os anestésicos utilizados foram cloridrato de cetamina (80 mg/Kg) e xilazina (10 mg/kg), por via intramuscular. Em seguida, foi realizada a coleta dos fêmures para a realização da avaliação histológica e da cultura celular.

## 3.6.Processamento Histológico

Os fêmures coletados foram imersos em formaldeído a 4% tamponado, por 24 horas. Em seguida, os espécimes foram descalcificados em EDTA+TRIS a 0,5M, e as

soluções trocadas a cada dois dias. Após o período de descalcificação, a ação do ácido foi neutralizada em uma solução de sulfato de sódio a 5%, por vinte e quatro horas. Após esse período os fêmures foram desidratados em séries crescentes de álcoois, diafanizados em xilol e incluídos em parafina. Foram realizados cortes longitudinais de 6 µm de espessura. Estes cortes foram corados em hematoxilina e eosina para a avaliação morfológica qualitativa e quantitativa do tecido ósseo neoformado. Foi utilizado um microscópio de luz Leica DM 4000B, acoplado a uma câmera digital de vídeo Leica EC3 para captura das imagens. Os dados obtidos foram submetidos à análise estatística adequada com significância para $p<0.05$.

## 3.7.Cultura de células mesenquimais da medula óssea de ratas

Os experimentos com cultura de células foram realizados no Laboratório de Cultura de Células da Faculdade de Odontologia de Ribeirão Preto da Universidade de São Paulo. A cultura de células mesenquimais (CTM) obtidas da medula óssea de fêmures das ratas (n=3) foi realizadacomo descrito por Maniatopoulos et al. (1988). Os fêmures foram retirados e transportados até o laboratório em meio de transporte (α-MEM (Gibco) suplementado com 500 µg/mL de gentamicina (Gibco) e 3 µg/mL de fungisona (Gibco). No fluxo laminar,os fêmures foram submetidos à antissepsia (clorexidina a 2,5% e álcool a 70% por 1 minuto cada). Posteriormente, foi realizada a remoção de tecidos moles restantes nos fêmures por meio de lâmina de bisturi intercalada com a permanência dos mesmos em meio de transporte/lavagem por 15 minutos (três vezes). As epífises foram cortadas e a medula óssea extraída do fêmur por meio de irrigação das diáfises com meio de cultura. As células foram mantidas em frascos de 75 $cm^2$ (Corning) em meio de cultura α-MEM (Gibco) suplementado com 10% de soro fetal bovino (Gibco), dexametasona $10^{-7}$ (Sigma), 5 µg/ml ácido ascórbico

(Gibco), 0,3 µg/mL de fungizona (Gibco), 50 µg/mL de gentamicina (Gibco) e 2,16 g/ml de β-glicerofosfato.

Após atingirem subconfluência, as células foram liberadas enzimaticamente dos frascos de cultura pela adição de solução de EDTA 1 mM (Gibco), 1,3 mg/mL de colagenase tipo II (Gibco) e tripsina a 0,25% (Gibco) e colocadas em presença de quantidade suficiente de meio de cultura para interromper a ação enzimática. Posterior à centrifugação a 2000 rpm por 5 min para obtenção do precipitado celular, as células foram homogeneizadas em meio de cultura α-MEM (Gibco) e uma alíquota de 100 µL desta solução, adicionada à porção igual de corante azul de tripan 0,1% (Acros Organics), foi utilizada para contagem celular por meio de um contador de células automático (Countess automated cell counter $^{tm}$, Invitrogen, USA). A primeira passagem celular foi utilizada para realização dos experimentos.

As células foram cultivadas no mesmo meio de cultura descrito acima, na concentração de $2x10^4$ células por poço, em placas de cultura celular de 24 poços (n=5) e $8x10^4$ células por garrafa, em garrafas de cultura de 75 $cm^2$ (Corning). As culturas foram incubadas a 37ºC, em atmosfera umidificada contendo 5% de dióxido de carbono e 95% de ar atmosférico. Durante o tempo de cultivo, as células foram acompanhadas por meio de observação em microscópio de luz invertido (Axiovert 25 Zeiss) sendo os meios de cultura trocados a cada 3 ou 4 dias.

## 3.8.Ensaios Bioquímicos

### *3.8.1.Proliferação celular*

Após 7, 10 e 14 dias, a proliferação celular foi avaliada pelo ensaio colorimétrico MTT {brometo de [3-(4,5-dimetiltiazol-2-il)-2,5-difeniltetrazolio]} (Sigma®). Após remoção do meio de cultura, as células foram incubadas com solução

de MTT em meio de cultura por 4 horas a 37 ºC, em atmosfera umidificada contendo de 5% de $CO_2$ e 95% de ar atmosférico. Após esse período, o meio de cultura foi retirado dos poços e estes foram lavados com 1 mL de solução PBS aquecida. Em seguida, foi adicionado 1 mL de solução de isopropanol ácido em cada poço sob agitação por 5 min, para a solubilização completa do precipitado formado. Alíquotas de 150 µL foram retiradas dos poços e transferidas para uma placa de 96 poços para medida colorimétrica em espectrofotômetro (µQuant, Bio-tek Instruments, Inc.) a 570 ηm com correção em 650 ηm. Os valores de absorbância obtidos da amostra controle e do grupo experimental foram submetidos à análise estatística.

### *3.8.2.Atividade de fosfatase alcalina (ALP) e proteína total*

Após remoção do meio de cultura, os poços contendo as células aderidas foram lavados três vezes com PBS (1,5 a 2 mL) aquecido a 37 °C, para remoção das células não aderidas e do meio de cultura sobressalente. Em seguida, os poços foram preenchidos com 2 mL de solução de lauril sulfato de sódio 0,1% (Sigma) e deixados à temperatura ambiente por 30 minutos. Ao final deste tempo, a solução de lauril sulfato de sódio 0,1% contida em cada poço, foi utilizada para a determinação da atividade de fosfatase alcalina após 7, 10 e 14 dias.

A atividade da ALP foi determinada através da liberação de timolftaleína pela hidrólise do substrato timolftaleína monofosfato, utilizando o Kit comercial (Labtest Diagnostica SA, Brasil) e seguindo as instruções do fabricante. Foram utilizados tubos de ensaiodevidamente identificados para os grupos teste, padrão e branco. Em todos os tubos foram adicionados 0,05mL de substrato e 0,5mL de solução tampão; somente no tubo padrão foram acrescentados 0,05mL da solução padrão. Posteriormente, todos os tubos foram colocados em banho de água a 37 ºC, para a realização do experimento.

Alíquotas de 0,05 mL das amostras foram adicionadas aos respectivos tubos teste, etapa que foi realizada em um intervalo máximo de 10 minutos. Decorridos 10 minutos, foram adicionados aos tubos testes, padrão e branco, 2 mL do reagente de cor e em seguida a absorbância foi determinada em espectrofotômetro (CE3021-Cecil), no comprimento de 590 ηm. A atividade de ALP e os dados foram normalizados pelo conteúdo de proteína total. A dosagem de proteína total foi realizada seguindo o método de Lowry (Lowry et al., 1951). Para isso, 1 mL da amostra contida em cada poço da placa de cultura foi transferida ao respectivo tubo de ensaio, ao qual foi adicionado 1 mL do reagente de Lowry (Sigma). Os tubos foram agitados vigorosamente e deixados em temperatura ambiente por 20 minutos. Após este período, uma alíquota de 0,5 mL da solução de reagente de fenol de Folin e Ciocaulteau (Sigma) foi adicionada aos tubos de ensaio, os quais foram submetidos à agitação e deixados em repouso à temperatura ambiente, por 30 minutos, para desenvolvimento da coloração azul. Após 30 minutos, a absorbância de cada tubo foi determinada em um espectrofotômetro (CE3021-Cecil, UK), em comprimento de onda de 680 ηm. O conteúdo de proteína total de cada poço foi calculado com base na construção de uma curva padrão a partir de albumina bovina (Sigma). Os resultados foram utilizados para normalização da atividade de fosfatase alcalina.

### *3.8.3. Detecção in situ da Atividade de Fosfatase Alcalina*

A análise da enzima fosfatase alcalina *in situ* foi realizada aos 7, 10 e 14 dias. Após a remoção do meio de cultura, os poços foram lavados duas vezes com PBS aquecido a 37°C. Trezentos e vinte miligramas do reagente Triz (Sigma) foram dissolvidos em 20mL de água deionizada e, adicionados 7mg do reagente Fast Red (Sigma). Foram desprezados 2mL desta solução e acrescidos 8mg de naftol (Sigma)

diluídos em 2mL de dimetil formamida (Merck) formando a solução de trabalho. Um mililitro dessa solução foi adicionado em cada poço. A placa foi levada à incubadora em uma atmosfera umidificada a 37°C com 5% de CO2 por 30 minutos. Decorrido esse tempo, a solução foi retirada dos poços e a placa deixada para secar à temperatura ambiente para posterior análise qualitativa.

### *3.8.4. Formação e quantificação de matriz mineralizada*

A formação de matriz mineralizada foi avaliada aos 17 dias. Após remoção do meio de cultura, os poços foram lavados 3 vezes com PBS (Gibco) aquecido a 37º C, preenchidos com 2 mL de formalina 10% e mantidos a 4 °C. Decorridas 24 horas, após remoção da formalina, os poços foram desidratados à temperatura ambiente em séries crescentes de álcoois (30ºGL, 50ºGL, 70ºGL e 100ºGL) e a duração da desidratação para cada graduação alcoólica foi de 1 hora. Após secagem, os poços foram corados com vermelho de alizarina (Sigma) e as áreas de mineralização ricas em cálcio, evidenciadas pela coloração vermelha. Para quantificação da coloração segundo método de Gregory et al (2004), 150 µL de ácido acético a 10% foram acrescentados a cada poço e as placas deixadas sob agitação suave por 30 minutos. A camada de células foi então raspada com um raspador de células e a solução transferida para tubos de 1,5 mL e agitadas em vórtex por 30 segundos. Em seguida, 100 µL de azeite mineral foram adicionados à amostra para evitar evaporação, que foi aquecida a 85 ºC por 10 minutos e transferida para o gelo por 5 minutos. Os tubos foram centrifugados a 20.000 g por 15 minutos, adicionados 40 µL de hidróxido de amônia a 10% e 150 µL do sobrenadante foram lidos em espectrofotômetro em um comprimento de onda de 405 ηm. A curva padrão foi realizada com dissoluções sucessivas de alizarina de 0,5 a 3 mM em acetato

de amônia (10% de ácido acético glacial e 5M de hidróxido de amônia). A média e a comparação entre os grupos foram realizadas através de teste estatístico.

### 3.9.Forma de análise dos resultados

Os dados obtidos das culturas células (n=5) foram analisados através de teste estatístico apropriado após aplicação de testes de normalidade e homogeneidade e a significância foi fixada em 5%.

## 4.Resultados e Discussão

### 4.1.Proliferação Celular (MTT)

Inicialmente pode ser observado que no tempo experimental de sete dias houve uma diferença estatisticamente significante entre os grupos C e o OVX, ou seja, ocorreu uma diminuição na proliferação das células das ratas ovariectomizadas quando comparadas com as do grupo controle. Já se comparado o grupo OVX com o $OVX_{AZ}$ também foi encontrada uma diferença estatisticamente significante. No período de 10 dias foi encontrada uma diferença estatisticamente significante entre os grupos $C_{AZ}$ e o $OVX_{AZ}$. Diferentemente, no tempo experimental de 14 dias não foi encontrada nenhuma diferença entre os grupos. Por tanto se comparados os três períodos podemos sugerir que o começo se caracterizou por uma leve variação na proliferação celular, mas nos períodos subsequentes notamos que a mesma se manteve estável.

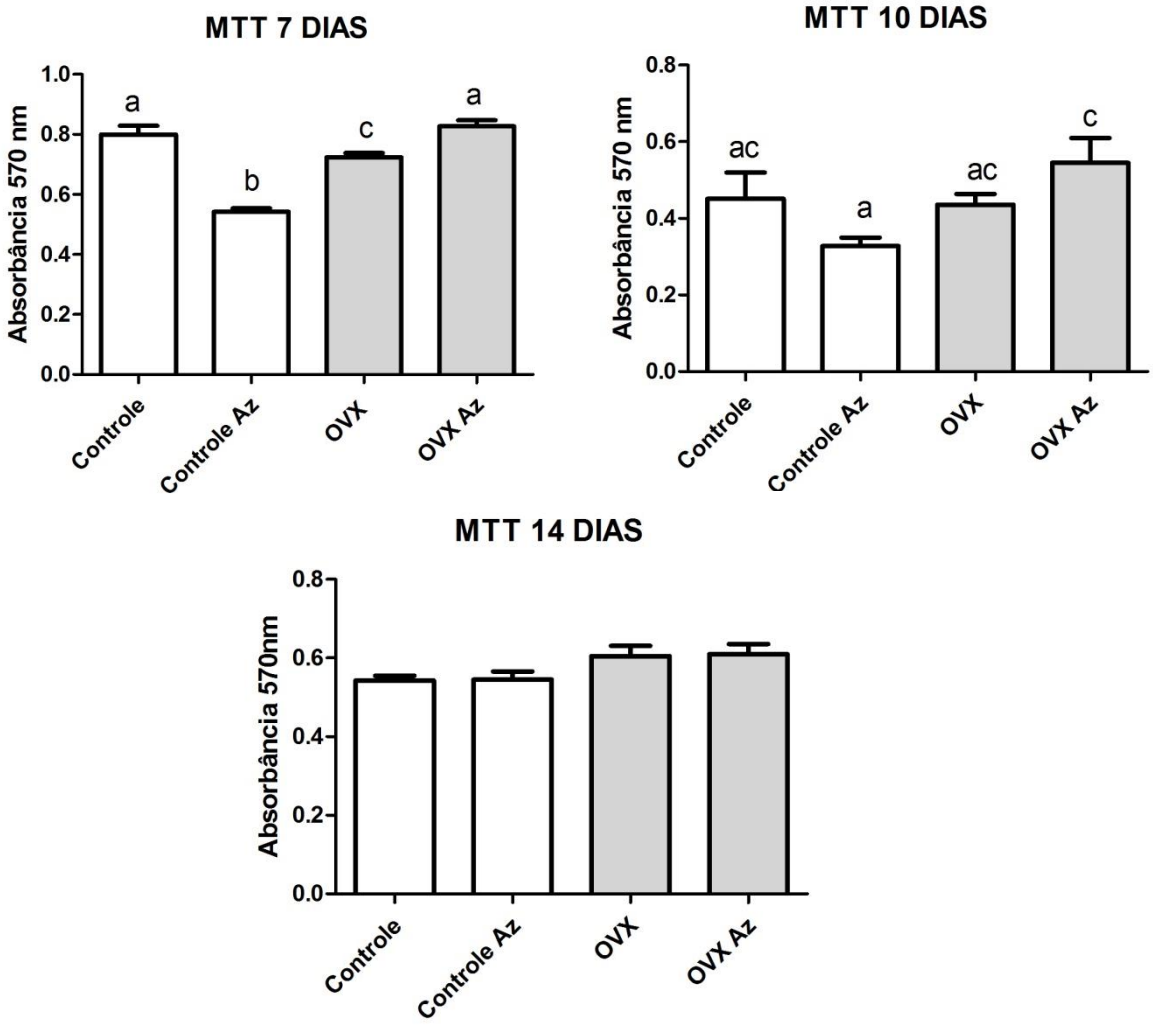


**Figura 5.** Proliferação celular nos períodos de 7, 10 e 14 dias, a partir de células osteoblásticas de ratas ovariectomizadasdivididas em grupos experimentais C (controle), $C_{Az}$ (controle com azeite), Ovx (ovariectomizado), $Ovx_{Az}$ (ovariectomizado com azeite).Teste estatístico ANOVA para $p < 0.05$.

## 4.2.Atividade da fosfatase alcalina (ALP)

No tempo experimental de sete dias não foi observada nenhuma diferença estatisticamente significante entre os grupos. Já no tempo experimental de 10 e 14 dias foi observado que o grupo OVX apresentou uma diminuição significativa na atividade de ALP em relação controle. Já o grupo $OVX_{AZ}$ mostrou um aumento da atividade de ALP quando comparado ao OVX aos 10 e 14 dias, com significância estatística neste último período.

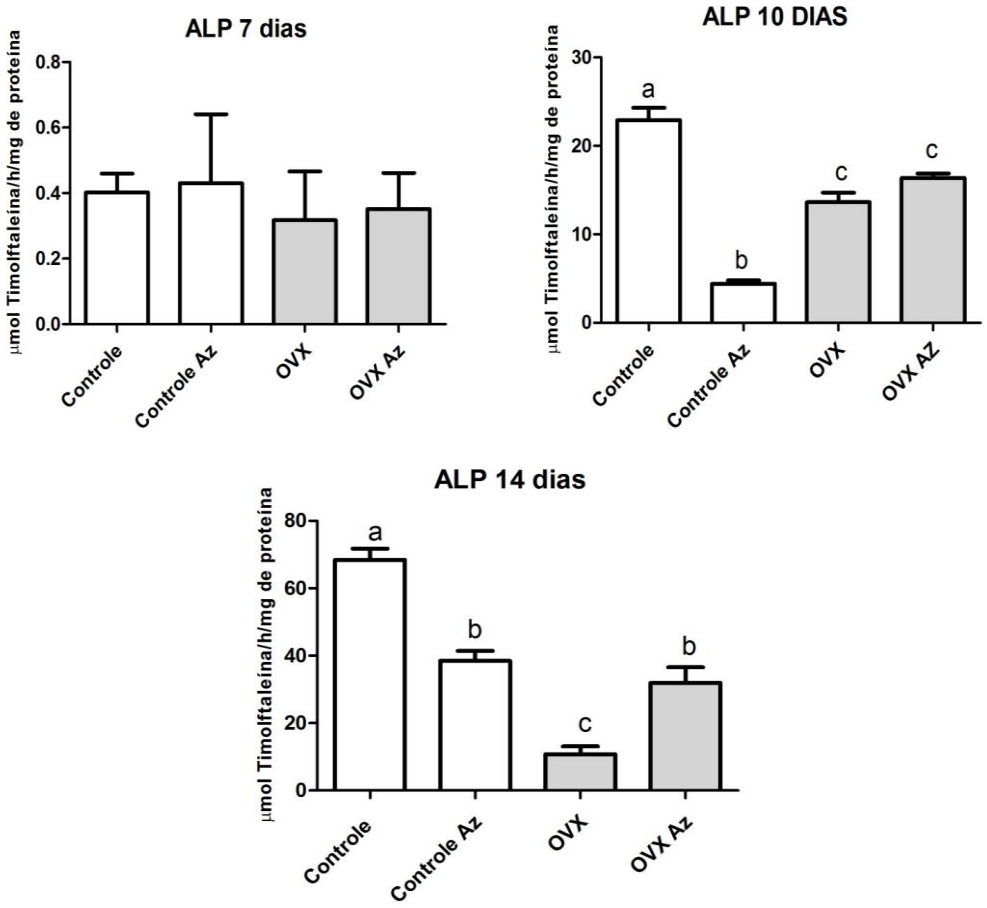


**Figura 6**. Atividade de fosfatase alcalina nos períodos de 7, 10 e 14 dias, a partir de células osteoblásticas de ratas ovariectomizadas, tendo sido as mesmos divididas em grupos experimentais C (controle), CAz (controle com azeite), Ovx (ovariectomizado), OvxAz (ovariectomizado com azeite).Teste estatístico ANOVA para $p< 0.05$.

## 4.3.Quantidade de proteína total (PT)

Inicialmente no tempo experimental de sete dias não foi observada nenhuma diferença estatisticamente significante entre os grupos, segundo os resultados estatísticos, mas no gráfico pode se observar uma tendência do grupo das ratas ovariectomizadas a se encontrar levemente menor em relação aos grupos Controle e $OVX_{AZ}$. Já no tempo experimental de 10 dias foi observada uma diferença estatisticamente significante entre o grupo controle e o grupo das ratas ovariectomizadas, mas não foi observada nenhuma diferença entre o grupo OVX e o grupo $OVX_{AZ}$. Diferentemente do período anterior, aos 14 dias foi encontrada uma diferença estatisticamente significante entre o grupo das ratas ovariectomizadas e o grupo das ratas ovariectomizadas com azeite; além disso, pode-se observar uma diferença estatisticamente significante entre o grupo controle e OVX.

## 4.4. Detecção e quantificação de nódulos mineralizados

Na detecção e quantificação de nódulos mineralizados no período de 17 dias não foi observada nenhuma diferença estatisticamente significante, mas pelo que pode ser observado no gráfico, o grupo das ratas ovariectomizadas se apresenta com uma tendência se encontrar menor em relação aos demais grupos. Posteriormente no tempo experimental de 21 dias foi observada uma diferença estatisticamente significante entre o grupo das ratas ovariectomizadas e o grupo $OVX_{AZ}$, segundo os resultados estatísticos não houve diferença estatisticamente significante entre o grupo Controle e o grupo das ratas ovariectomizadas, mas pelo observado no gráfico o grupo OVX se apresenta qualitativamente menor em relação ao grupo controle.

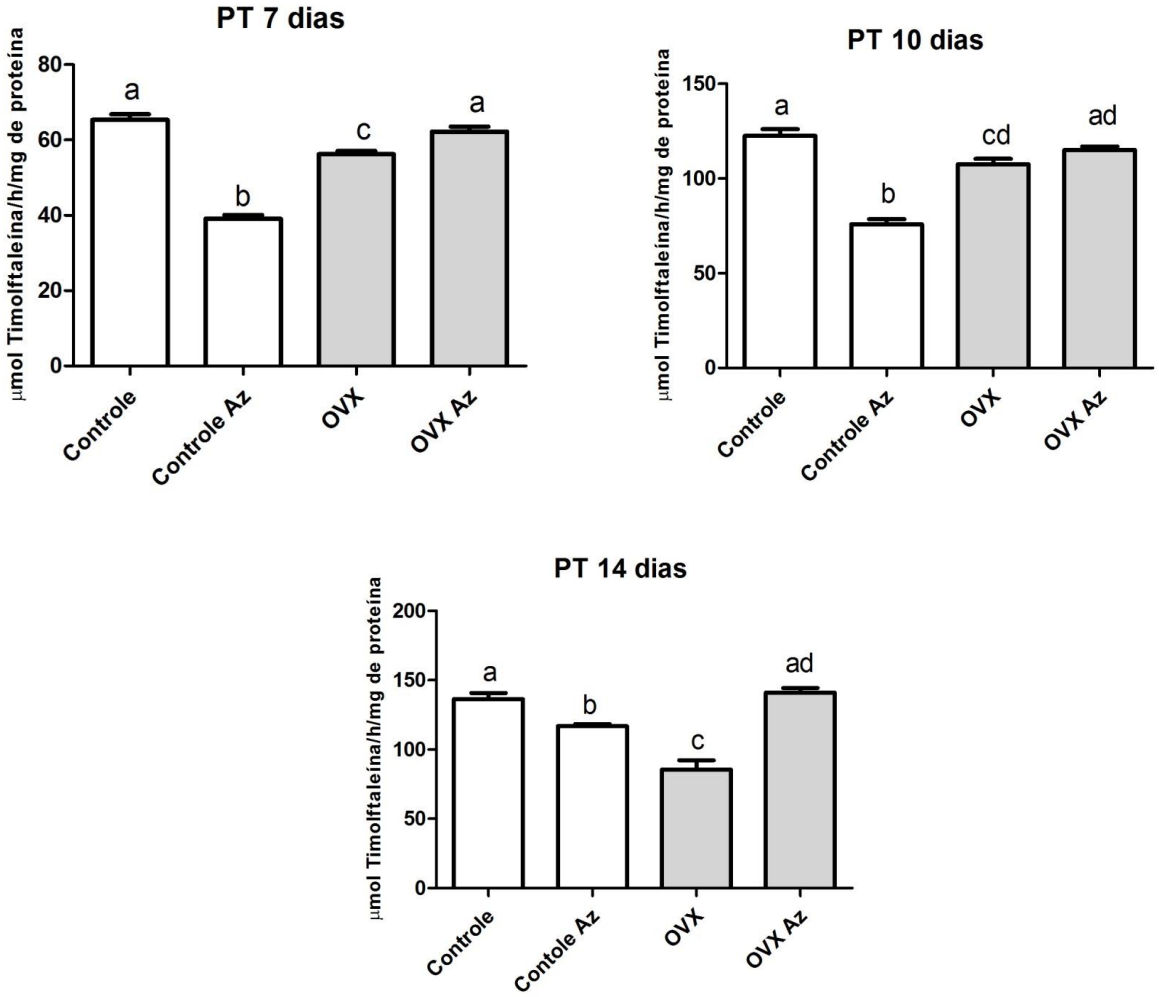


**Figura 7.** Quantidade de proteína total nos períodos de 7, 10 e 14 dias, a partir de células osteoblásticas de ratas ovariectomizadas, tendo sido as mesmos divididas em grupos experimentais C (controle), CAz (controle com azeite), Ovx (ovariectomizado), OvxAz (ovariectomizado com azeite).Teste estatístico ANOVA para $p < 0.05$.

.

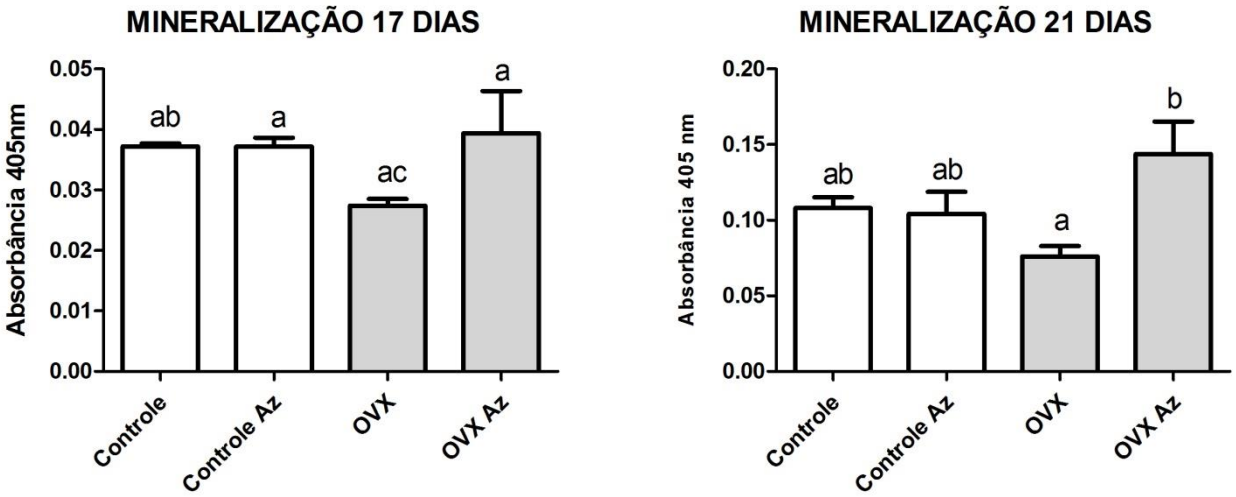


**Figura 8.** Quantificação de nódulos mineralizados nos períodos de 17 e 21 dias, a partir de células osteoblásticas de ratas ovariectomizadas, tendo sido as mesmas divididas em grupos experimentais C (controle), CAZ (controle com azeite), OVX (ovariectomizadas), OVX AZ (ovariectomizadas com azeite).Teste estatístico ANOVA para $p < 0.05$.

## 4.5. Detecção *in situ* da ALP

A análise qualitativa desta técnica mostrou que a presença de ALP foi aumentando ao longo do tempo em todos os grupos experimentais. Pode ser observado também que a detecção diminuiu no grupo OVX quando comparado aos grupos controles em todos os períodos. Já no grupo $OVX_{AZ,}$a detecção in situ de fosfatase alcalina foi qualitativamente maior quando comparado ao grupo OVX. A análise quantitativa mostrou no tempo experimental de 7 dias diferenças estatisticamente significante muito marcantes, principalmente porque se observa uma diminuição na detecção de ALP no grupo OVX em relação aos grupos controles e $OVX_{AZ}$. Posteriormente, observando o tempo experimental de 10 dias notou-se a ausência de diferença estatisticamente significante entre os grupos OVXe $OVX_{AZ}$. Finalmente no tempo experimental de 14 dias foi encontrada uma diferença estatisticamente significante entre o grupo Controle e o grupo das ratas ovariectomizadas, da mesma

forma foi observada uma diferença estatisticamente significante entre o grupo OVX e $OVX_{AZ}$.

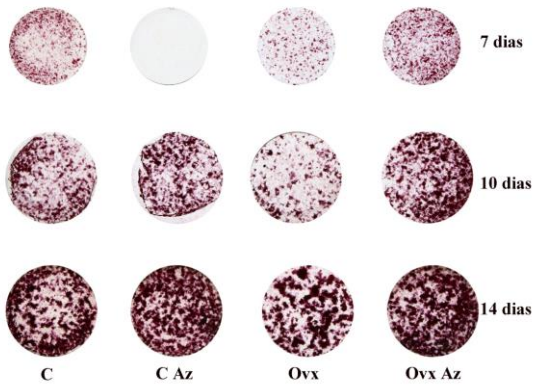


**Figura 9.** Análise qualitativa da detecção in situ de ALP nos períodos de 7, 10 e 14 dias.

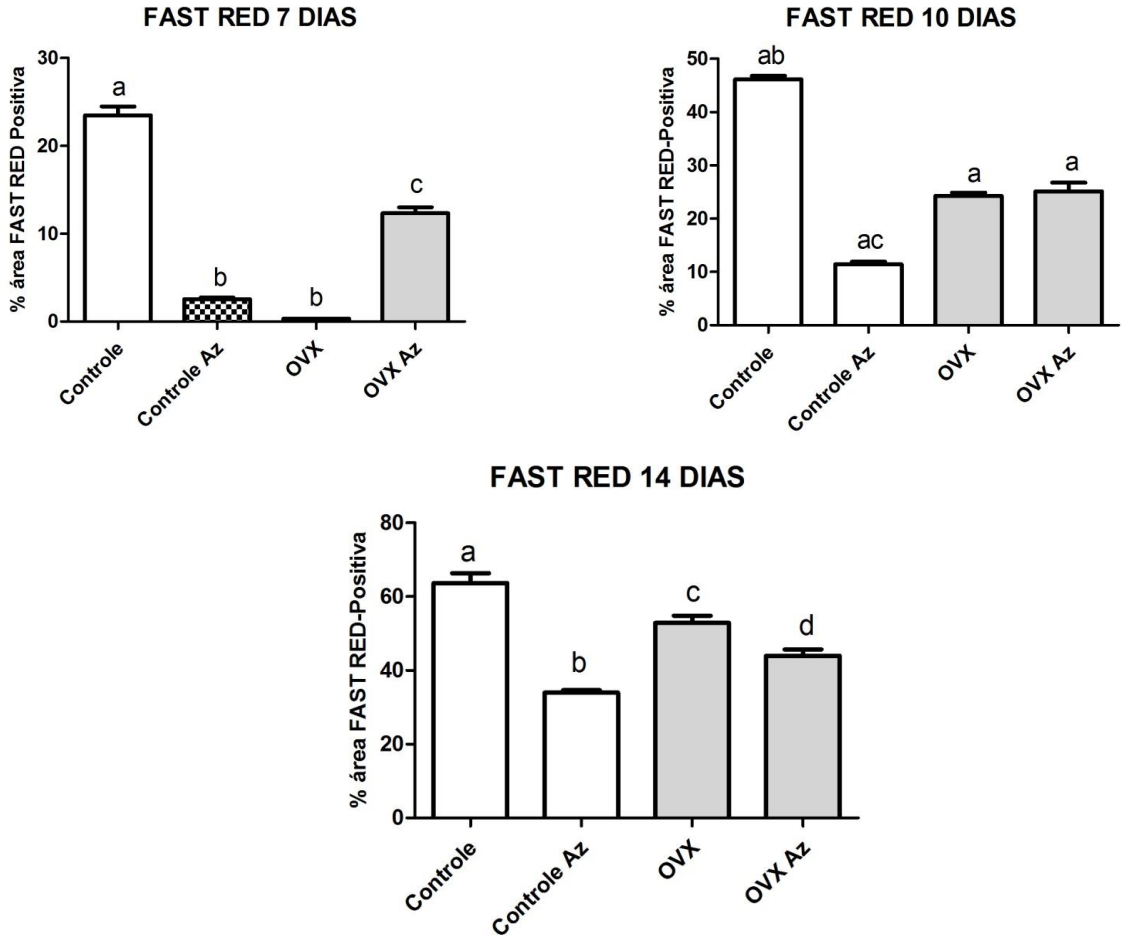


**Figura 10.** Análise quantitativa dadetecção*in situ* da ALP nos períodos de 7, 10 e 14 dias.

O teste de Fast Red foi acrescentado como um complemento ao ensaio de atividade de ALP, uma vez que apresenta o principio de detectar a presença de ALP por meio da deposição de substrato vermelho no fundo das placas de cultura. De tal modo esse seria outro método de avaliar a atividade de fosfatase alcalinaPor meio da análises qualitativa das imagens dos poços, no período experimental de 7dias pode se perceber que a atividade da fosfatase alcalinajá se apresenta ativa, porque se observa uma deposição de substrato vermelho, que tende ase tornar mais intensa quando observado o poço correspondente ao grupo $OVX_{AZ}$, mas um detalhe relevante neste período é o poço correspondente ao grupo $C_{AZ}$ que praticamente não se apresenta impregnado, a possível explicação para tal fato pode ser alguma alteração durante a etapa da cultura. Já no tempo experimental de 10 dias também se observa uma atividade de fosfatase alcalina ativa, porque a deposição de substrato vermelho se apresenta progressiva, ou seja, a cor vai aumentando de intensidade observando desde o grupo Controle até o $OVX_{AZ}$ na prancha. Finalmente no tempo experimental de 14 dias a deposição de substrato vermelho foi muito acentuada, de tal maneira neste período a atividade da fosfatase alcalina é muito mais intensa.

## 4.6.Análise histológica qualitativa das epífises femorais

As imagens histológicas coradas em hematoxilina-eosina demonstram no tecido ósseo da epífise femoral no grupo C a presença de trabéculas densas e bem conectadas, com osteoblastos ativos e osteócitos no interior de lacunas, além de alguns osteoclastos em contato com as trabéculas. O grupo $C_{AZ}$ mostrou imagens similares, com a medula óssea bem celular e poucas células adiposas. Já as ratas do grupo OVX mostraram trabéculas finas e desconectadas, com uma medula bastante gordurosa e pouco celular.

O grupo OVX que recebeu o azeite de oliva mostrou trabéculas um pouco espessas e conectadas, mas ainda uma medula com grande quantidade de adipócitos (Figura 11).

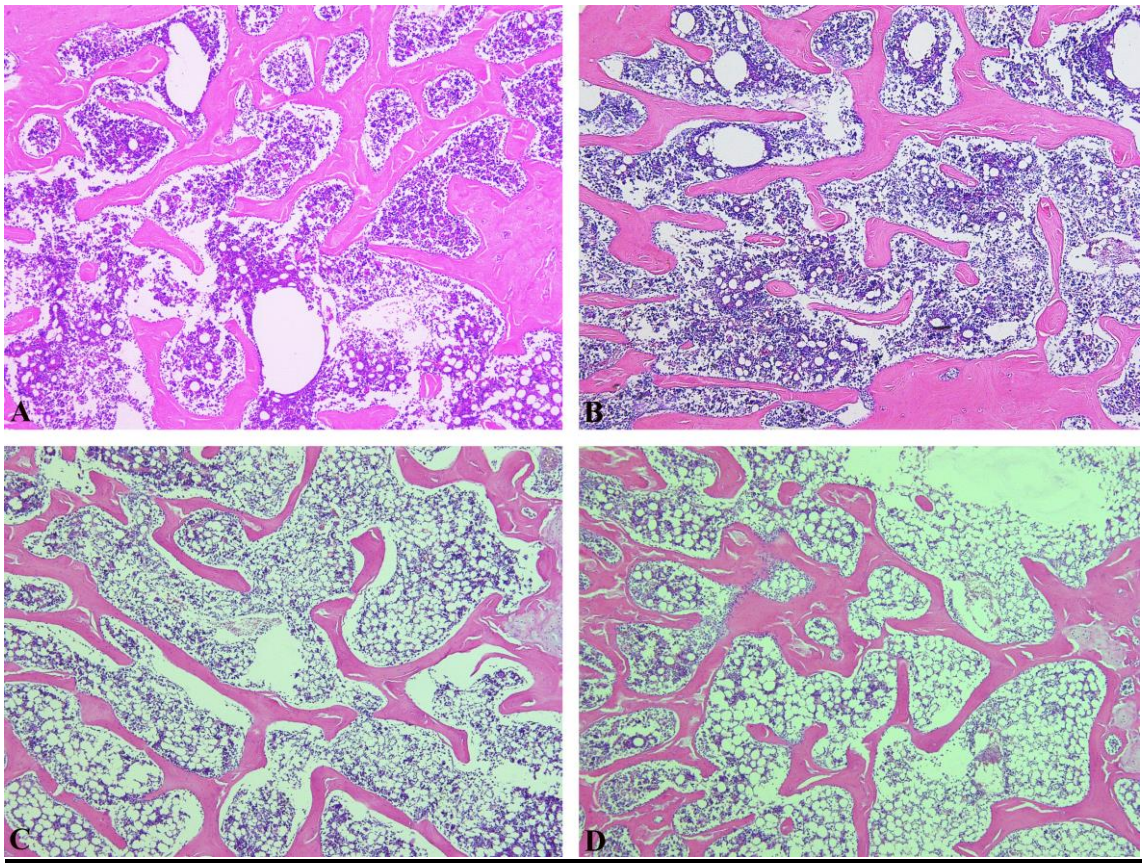


**Figura 11.** Análise histológica das trabéculas ósseas e medula nas epífises femorais dos grupos controle (A), controle + azeite (B), ovariectomizado (C) e ovariectomizado + azeite (D). Hematoxilina e eosina, aumento de 20x.

## 4.7.Análise histológica qualitativa das epífises femorais

A análise quantitativa da área de tecido ósseo analisada por meio do Image J mostrou uma similaridade da área de tecido ósseo nas epífises femorais nos dois grupos controles. O grupo OVX mostrou um aumento na área de tecido ósseo quando comparado aos grupos controles, mas sem significância estatística. Já o grupo $OVX_{AZ}$ teve um aumento significativo na área de tecido ósseo neoformado quando comparado aos outros grupos.

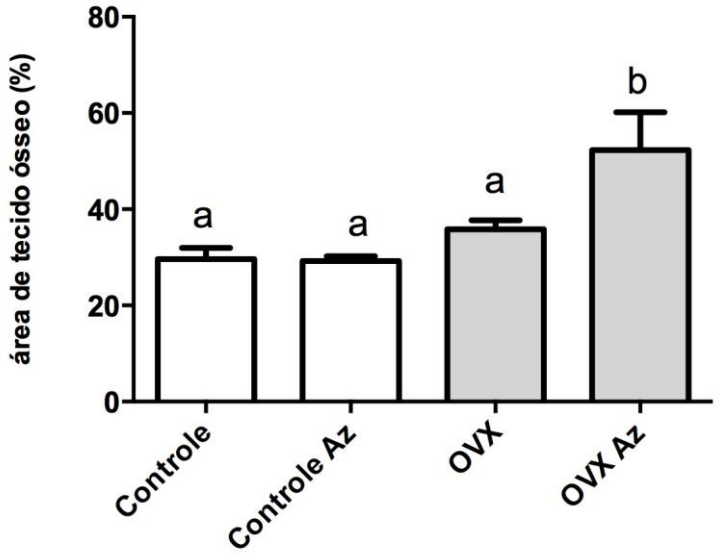


**Figura 12.** Análise histológica quantitativa das trabéculas ósseas e medula nas epífises femorais.

## 5.Conclusão

Foi observado que a administração oral de azeite de oliva imediatamente após a ovariectomia influenciou a atividade funcional de células osteoblásticas, aumentando proliferação celular, atividade proteica, atividade e detecção de ALP e nódulos mineralizados. Aárea de tecido ósseo das epífises femorais de ratas osteoporóticas que ingeriram o azeite também foi maior quando comparado aos outros grupos. Os resultados sugerem que o azeite pode ser utilizado como um coadjuvante no tratamento e prevenção da perda óssea na osteoporose.

## 6.Referências Bibliográficas

1.Carvalho CM, Fonseca CC, Pedrosa JI. Educação para a saúde em osteoporose com idosos de um programa universitário: repercussões. Cad Saude Publica. 2004;20:719-726.

2.Fernández-Real JM1, Bulló M, Moreno-Navarrete JM, Ricart W, Ros E, Estruch R, Salas-Salvadó J. A Mediterranean diet enrichedwitholive oil associatedwithhigherserum total osteocalcinlevels in elderlymenat high cardiovascular risk. J ClinEndocrinolMetab. 2012 Oct;97(10):3792-8.

3.Fistonić I1, Situm M, Bulat V, Harapin M, Fistonić N, Verbanac D.Olive oilbiophenols and women'shealth. MedGlas (Zenica). 2012 Feb;9(1):1-9.

4.García-Martínez O1, Rivas A, Ramos-Torrecillas J, De Luna-Bertos E, Ruiz C.Theeffect of oliveoilonosteoporosisprevention. Int J FoodSci Nutr. 2014 Nov;65(7):834-40. doi: 10.3109/09637486.2014.931361.

5.Kalu DN. The ovariectomized ratmodel of postmenopausalboneloss. Bone Miner 1991 (3):175-91.

6.Kanis JA. Diagnosis of osteoporosis and assessment of fracturerisk. Lancet. 2002;359:1929-1936.

7.Keiler AM1, Zierau O, Bernhardt R, Scharnweber D, Lemonakis N, Termetzi A, Skaltsounis L, Vollmer G, Halabalaki M. Impact of a functionalizedoliveoilextractontheuterus and thebone in a model of postmenopausalosteoporosis. Eur J Nutr. 2014 Jun;53(4):1073-81.

8.Khosla S, Oursler MJ, Monroe DG. Estrogen and theskeleton. TrendsEndocrinolMetab 2012 23(11):576-81.

9.Liu H1, Huang H1, Li B1, Wu D1, Wang F1, Zheng Xh1, Chen Q1, Wu B1, Fan X1. Olive oil in theprevention and treatment of osteoporosisafter artificial menopause. ClinIntervAging. 2014 Dec 2;9:2087-95.

10.Lowry OH, Rosebrough NJ, Farr AL, Randall RJ. Proteinmeasurementwiththe Folin phenol reagent. J BiolChem 1951 193(1):265-75.

11.Maniatopoulos C, Sodek J Melcher AH. Boneformation in vitro by stromal cells obtainedfrombonemarrow of Young adultrats. Cell Tissue Res 1988 254(2):317-30.

12.Marcondes FK, Miguel K, Melo LL, Spadari-Bratfisch RC. Estrouscycleinfluencesthe response of femalerats in theelevatedplus-maze. PhysiolBehav 2001 74(4-5): 435-440.

13.Marie PJ, Kassem M. Osteoblasts in osteoporosis: past, emerging, and future anabolictargets. Eur. J. Endocrinol. 2011 165 (1): 1-10.

14.Mazzanti L1,2, Battino M3, Nanetti L3, Raffaelli F3, Alidori A3, Sforza G3, Carle F4, Quagliarini V5, Cester N5, Vignini A3. Effect of 1-year dietarysupplementationwithvitaminizedoliveoilonmarkers of boneturnover and oxidative stress in healthy postmenopausalwomen. Endocrine. 2015 Nov;50(2):326-34.

15.Puel C, Coxam V, Davicco MJ. Mediterranean diet and osteoporosisprevention. MedSci (Paris). 2007 Aug-Sep;23(8-9):756-60.

16.Puel C, Mardon J, Agalias A, Davicco MJ, Lebecque P, Mazur A, Horcajada MN, Skaltsounis AL, Coxam V. Major phenoliccompounds in oliveoilmodulatebonelossin

anovariectomy/inflammation experimental model. J AgricFoodChem. 2008 Oct 22;56(20):9417-22.

17.Raisz LG. Pathogenesis of osteoporosis: concepts, conflicts and prospects. J. Clin. Invest 2005 115 (12) :3318-3325.

18.Romero Pérez A1, Rivas Velasco A2.Adherence toMediterranean diet and bonehealth. Nutr Hosp. 2014 May 1;29(5):989-96.

19.Russell RG, Espina B, Hulley P. Bonebiology and thepathogenenis of osteoporosis. Curr. Opin. Rheumatol 2006.

20.Santiago-Mora R1, Casado-Díaz A, De Castro MD, Quesada-Gómez JM. Oleuropeinenhances osteoblastogenesis and inhibitsadipogenesis: theeffectondifferentiation in stem cells derivedfrombonemarrow. Osteoporos Int. 2011 Feb;22(2):675-84.

21.Saleh NK1, Saleh HA. Olive oileffectivelymitigatesovariectomy-inducedosteoporosis in rats. BMC ComplementAltern Med. 2011 Feb 4;11:10. Puel C1, Mardon J, Agalias A,

22.South-Paul JE. Osteoporosis: Part I- evaluation and assessment. Am. Fam. Physician 2001 63 (5): 897-904.

23.Shen CL, Chyu MC, Wang JS. Tea and bonehealth: stepsforward in translationalnutrition. Am J Clin Nutr. 2013 Dec;98(6 Suppl):1694S-1699S. doi: 10.3945/ajcn.113.058255. Epub 2013 Oct 30.

24.Vester H1, Holzer N2, Neumaier M1, Lilianna S2, Nüssler AK3, Seeliger C2. Green TeaExtract (GTE) improves differentiation in human osteoblastos duringoxidative stress. J Inflamm (Lond). 2014 May 18;11:15

25.Zehnacker CH, Bemis-Dougherty A. Effect of weightedexercisesonbone mineral density in post menopausalwomen. A systematicreview. J GeriatrPhysTher. 2007;30:79-88.