UNIVERSIDADE DE SÃO PAULO

FACULDADE DE ODONTOLOGIA DE RIBEIRÃO PRETO

DEPARTAMENTO DE MORFOLOGIA, FISIOLOGIA E PATOLOGIA BÁSICA

LUANA CRISTINA DE FREITAS

"EFEITO DO EXTRATO DE CHÁ VERDE SOBRE O REPARO ÓSSEO EM RATAS OVARIECTOMIZADAS"

Ribeirão Preto

2019

Faculdade De Odontologia de Ribeirão Preto

Departamento de Morfologia, Fisiologia e Patologia Básica

"EFEITO DO EXTRATO DE CHÁ VERDE SOBRE O REPARO ÓSSEO EM RATAS OVARIECTOMIZADAS"

Trabalho de Conclusão de Curso apresentado à Faculdade de Odontologia de Ribeirão Preto da Universidade de São Paulo para a conclusão do curso de graduação em Odontologia

Acadêmica: Luana Cristina de Freitas

Orientadora: Profa Dra Selma Siessere

Colaboradores: Prof.ª Dr.ª Selma Siéssere; Dr.ª Priscila Hakime Scalize; Guilherme Luciano Leite; Prof.ª Dr.ªKarina Fittipaldi Bombonato Prado; Luis Gustavo de Sousa; Dimitrius Leonardo Pitol.

Ribeirão Preto

2019

AGRADECIMENTOS

Primeiramente a Deus, por ter me dado saúde, força e sabedoria diante de todas as dificuldades durante o curso.

Aos meus pais André Aparecido de Freitas e Márcia Brandão de Freitas que abdicaram de seus interesses próprios para investir em minha educação e por acreditarem no meu potencial, me motivando a ir em busca dos meus sonhos. Agradeço por todo amor e cuidado, assim como pelos ensinamentos de vida.

Ao meu irmão André Lucas Brandão de Freitas por ser meu melhor amigo e sempre ter me ouvido nos momentos em que mais precisei.

Aos meus familiares, em especial meu padrinho Alex Rafael Lourenço, pois sempre torceram pelo meu sucesso, dando estímulos para que eu pudesse seguir em frente.

A minha orientadora Selma Siéssere que, para mim, sempre será um exemplo como profissional e pessoa, agradeço por toda paciência, carinho e respeito.

Por fim, agradeço a todos que contribuíram com a realização deste trabalho, principalmente aos técnicos de laboratório e aos meus amigos Guilherme Luciano Leite e Priscila Hakime Scalize, que me deram suporte e apoio em todas as etapas.

Este projeto de pesquisa foi realizado no Departamento de Morfologia, Fisiologia e Patologia Básica da Faculdade de Odontologia de Ribeirão Preto da Universidade de São Paulo com auxílio de pesquisa FAPESP (processo nº 2016/08720-0) com período de vigência de 01/08/2016 à 31/07/2017.

RESUMO

A osteoporose é uma doença que atinge uma grande parcela da população mundial, e é caracterizada pelo enfraquecimento ósseo e risco de fraturas em decorrência da diminuição dos níveis de estrógenos, acúmulo de radicais livres por estresse oxidativo, além da má alimentação e sedentarismo. O chá verde é uma bebida de baixo custo e apresenta em sua composição a epigalocatequina galato, um flavonoide com alto potencial antioxidante e anti-inflamatório. O objetivo deste estudo é avaliar o efeito da administração do extrato de chá verde (GTE) sobre o reparo de defeitos ósseos realizados na calvária de ratas ovariectomizadas. Os animais receberam doses de 50 mg/Kg de peso corporal do GTE por meio de sonda gástrica. Após 60 dias da ovariectomia, foram confeccionados defeitos ósseos de 5 mm de diâmetro e 31 dias após a confecção do defeito, as ratas foram sacrificadas para coleta dos fragmentos ósseos e posterior fixação. Estes foram processados histologicamente e os cortes obtidos foram corados com Hematoxilina – Eosina e Tricrômico de Masson. A quantidade de osso neoformado foi analisada pelo método de contagem diferencial de pontos possibilitando determinar a percentagem relativa da área de osso neoformado nos seguintes grupos: controle/sham (C); ovariectomizado (O_{VX}); ovariectomizado + administração do GTE após ovariectomia e após a criação do defeito ósseo ($O_{VX}C$); ovariectomizado + administração do GTE somente após a confecção do defeito ósseo ($O_{VX}CD$). Os dados obtidos foram submetidos à análise estatística e a significância será fixada em 5%.

SÚMÁRIO

1. INTRODUÇÃO.....07

2. OBJETIVOS.....09

3. MATERIAL E MÉTODOS.....10

3.1. Obtenção dos animais procedentes do biotério de reprodução e manutenção.....10

I)Tratamento dos animais.....10

a) Indução à osteoporose.....10

b) Grupos experimentais.....14

II)Administração in vivo do extrato de chá verde.....15

3.2. Realização dos defeitos ósseos críticos e tratamentos associados.....17

3.3. Eutanásia e coleta de material.....20

3.4. Processamento histológico.....21

I) Análise morfológica (qualitativa) ao microscópio de luz.....22

II) Análise quantitativa.....22

4. FORMA DE ANÁLISE DOS RESULTADOS.....23

5. RESULTADOS.....23

5.1. Análise histológica qualitativa.....23

5.2. Análise quantitativa.....27

6. DISCUSSÃO.....28

7. CONCLUSÃO.....31

REFERÊNCIAS.....33

1. INTRODUÇÃO

O envelhecimento da população mundial é uma realidade. Segundo informações do UNFPA (Fundo de População das Nações Unidas) pessoas com 60 anos ou mais compõem 12,3% da população mundial e a estimativa é que esse número suba para quase 22% no ano de 2050 (UNFPA, 2012). Diversas são as doenças que podem acometer esse grupo populacional, dentre elas a osteoporose.

A osteoporose é uma doença metabólica do tecido ósseo, que apresenta como característica a perda progressiva de massa óssea, a qual debilita os ossos, por acometimento da estrutura tecidual, tornando-os mais fracos e propensos às fraturas (Guarniero; Oliveira, 2004).

Para manter a saúde óssea é necessário praticar exercícios e alimentar-se corretamente, favorecendo desta forma a remodelação óssea, que nada mais é do que um processo frequente e nato do organismo. Na remodelação, a formação óssea é equivalente à reabsorção, determinando a homeostase do tecido ósseo a qual é regulada por diversos fatores, como mecanismos regulatórios intracelulares, influência hormonal, fatores locais e externos. Alterações nesse processo podem resultar em danos, entre eles a osteoporose (Amadei et al., 2006). O estresse oxidativo é um dos fatores que interfere na remodelação óssea, pois diminui a quantidade e altera a atividade dos osteoblastos, aumentando a apoptose tanto dos osteoblastos como dos osteócitos. Com relação aos osteoclastos, células responsáveis pela reabsorção óssea, o estresse oxidativo aumenta o seu desempenho e diferenciação, o que acarreta em diminuição de massa óssea (Vester et al.,

2014). Tal fato é causado pelo acúmulo de radicais livres, os quais em células aeróbias produzirão espécies reativas ao oxigênio (ROS) que possuem papel fundamental na lesão tecidual em processos patológicos (Halliwell; Gutteridge, 1999).

Como já mencionado anteriormente, as alterações hormonais podem interferir na remodelação óssea. As mulheres são mais propensas que os homens a ter osteoporose, devido à seus índices inferiores de massa óssea e também a mudanças hormonais no período pós-menopausa, no qual os níveis de estrógeno tendem a diminuir, contribuindo com a maior reabsorção e menor remodelação óssea (Shen et al., 2009). Não só o sexo, como também a idade e a etnia exercem influência; por exemplo, o risco de fratura do quadril é de 17% para a mulher branca e de 6% para o homem branco, contra 6% para a mulher negra e de 3% para o homem negro (Guarniero; Oliveira, 2004).

Os pesquisadores vêm tentando buscar formas que possam auxiliar a reparação óssea frente à osteoporose. Com frequência, a deposição óssea tem sido conseguida por meio de aplicação de estímulos químicos, biomateriais, proteínas morfogenéticas ósseas bem como o uso de estímulo físico, tais como ultrassom, campos eletromagnéticos e a laserterapia de baixa intensidade.

Algumas pesquisas têm demonstrado que o controle e tratamento da osteoporose podem ser mediados pela ingestão de antioxidantes, os quais participam no controle dos radicais livres e consequentemente do estresse oxidativo, a fim de proteger as células sadias. Tais substâncias podem ser encontradas nas verduras, legumes e ervas (Schimitz et al, 2005). As catequinas são um tipo de antioxidante e podem ser encontradas no chá, um produto consumido mundialmente, perdendo apenas para a água. É uma

excelente fonte de flavonóides, que podem favorecer a saúde óssea (Nash; Ward, 2015). O chá-verde, por exemplo, possui como principais catequinas em sua composição a epicatequina (EC), a epigalocatequina (EGC), a 3-galato de epicatequina (GEC), e a 3-galato epigalocatequina (GEGC), porém a que é encontrada em maior quantidade é a 3-galato epigalocatequina (GEGC) (Vester et al., 2014).

A GEGC é considerada farmacologicamente ativa e é fundamental na prevenção de várias doenças, inclusive a osteoporose. O uso de extrato de chá verde pode ser uma boa alternativa no tratamento e prevenção da osteoporose, pois ele traz resultados positivos sobre os osteoblastos e a eliminação de radicais livres, além da diminuição de inflamações (Vester et al., 2014).

Ainda segundo Pan et al. (2015) há indícios de que a GEGC pode ser usada como um agente pró-osteogênico para a terapia à base de células-tronco no tratamento de osteoporose, uma vez que a mesma é capaz de promover a diferenciação osteogênica de células-tronco mesenquimais da medula óssea humana primária.

A hipótese deste projeto é a de que a administração in vivo do extrato de chá verde possa influenciar positivamente no processo de reparo ósseo em defeitos de calvárias em ratas com modelo experimental para a osteoporose.

2. OBJETIVOS

O objetivo deste estudo foi avaliar a eficácia da ingestão do extrato de chá verde no processo de reparação em defeitos ósseos em calvárias de ratas com modelo experimental para a osteoporose por meio de:

3. - análise morfológica do tecido ósseo neoformado por meio de confecção de lâminas coradas com Hematoxilina-Eosina e Tricrômio de Masson;
4. - análise quantitativa do tecido ósseo neoformado por meio de contagem diferencial de pontos.

3. MATERIAL E MÉTODOS

1. Obtenção dos animais procedentes do biotério de reprodução e manutenção

Foram utilizadas 24 ratas Wistar pesando aproximadamente 300g. Os animais eram procedentes do Biotério Central do Campus da USP de Ribeirão Preto. Estes foram mantidos em número de três animais por caixa de polietileno, com temperatura ambiente controlada entre máxima de 24 e mínima de 23°C e com timer programado para doze horas de iluminação diária. Os animais receberam ração e água "ad libitum". Aprovado pela Comissão de Ética no Uso de Animais da FORP/USP – Protocolo n. 2016.1.372.58.4.

I) Tratamento dos Animais

a)Indução da osteoporose

Após a primeira semana 18 animais foram ovariectomizados bilateralmente.

Os animais foram pesados e então anestesiados com a solução anestésica de Coopazine (Xilazina) - sedativo, analgésico e relaxante muscular e Dopalen (Cloridrato de Cetamina) - anestésico geral, fornecido pela Agibrands do Brasil LTDA- Campinas, SP, Brasil, na proporção de 75mg/Kg de

Cloridrato de Cetamina e de 10mg/Kg de Xilazina, injetada por via intramuscular.

Após a anestesia, os animais foram submetidos à tricotomia das regiões laterais. Foram aplicadas gazes esterilizadas embebidas em soro fisiológico a 0,9% em ambos os olhos dos animais, com o objetivo de prevenir o ressecamento das córneas durante a cirurgia.

Foi feita a antissepsia dos locais incisionados com álcool iodado (PVPI). Foram realizadas incisões cutâneas bilaterais, sendo o tecido muscular divulsionado para a exposição dos ovários e excisão dos mesmos (Kalu, 1991). Fez-se a sutura dos tecidos com fio de seda 4.0 (Ethicon, Johnson & Johnson, São José dos Campos, SP, Brasil) de modo a fechar devidamente as margens do retalho.

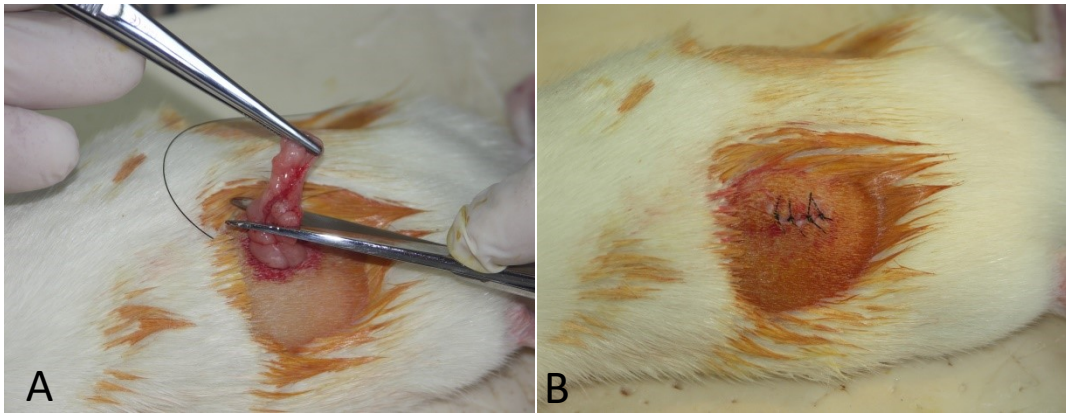

Figura 1 - Em A: Exposição e excisão do ovário; B: Sutura após o término da cirurgia de ovariectomia.

Em seguida, cada animal recebeu, via intramuscular, uma única dose de analgésico Flunixina meglumina (1,1mg/Kg) (Banamine, Schering-Plough, Brasil) e de uma solução de antibióticos contendo: Benzilpenicilina benzatina (156.000 UI/100 g peso corporal), Benzilpenicilina procaína (78.000 UI/100 g peso corporal), Benzilpenicilina potássica (78.000 UI/100 g peso corporal),

Diidroestreptomicina base (sulfato) (65 mg/100 g peso corporal) e Estreptomicina base (sulfato) (65 mg/100 g peso corporal) (Pentabiotic Veterinário Pequeno Porte - Fort Dodge®, Campinas, SP, Brasil). Os animais foram mantidos em número de três por caixa, por sessenta dias e receberam ração e água “ad libitum”.

Os animais operados ficaram sob observação constante, foi feita a limpeza de suas caixas, com troca da maravalha, três vezes por semana.

A comprovação do sucesso do procedimento de ovariectomia foi feita pelo exame do ciclo estral e exame macroscópico dos cornos uterinos.

Duas semanas após a cirurgia, os animais foram submetidos ao exame do ciclo estral, por meio da coleta de líquido vaginal por um período de 5 dias consecutivos. Para o desenvolvimento desta técnica de observação foi introduzido, com o auxílio de uma ponteira pequena acoplada a uma micropipeta, uma dose de solução salina (cerca de 1mL) no interior da vagina da rata. Após a introdução a solução foi rapidamente aspirada e seu conteúdo transferido para uma lâmina de vidro e imediatamente observado em microscopia óptica. Este procedimento foi realizado no início da manhã.

A literatura mostra que esta técnica é ideal para investigar as mudanças ocorridas no ciclo reprodutivo. O período do ciclo estral das ratas dura de 4 a 5 dias. Este ciclo pode ser dividido em quatro fases: metaestro, diestro, proestro e estro. Cada uma das fases se caracteriza por apresentar um tipo de célula predominante que pode ser facilmente observado nos esfregaços da vagina, assim como, o nível de hormônios sexuais presentes no animal. Na fase Metaestro, observam-se leucócitos e algumas células epiteliais anucleadas remanescentes. Nesta fase inicia-se o aumento da secreção de estrógeno e o

primeiro pico de progesterona. Na fase Diestro observam-se basicamente leucócitos e algumas células epiteliais nucleadas, sendo marcado pelo final do primeiro pico de progesterona e baixos níveis de estrógeno. Na terceira fase, Proestro, o número de células epiteliais nucleadas aumenta enquanto os leucócitos praticamente desaparecem, ocorrendo neste momento o pico de secreção de estrógeno e o segundo pico de progesterona, enquanto na fase Estro são visualizadas basicamente células epiteliais queratinizadas da camada córnea e o nível de estrógeno retorna aos valores basais (Hoar; Hickman, 1975; Marcondes et al., 2002).

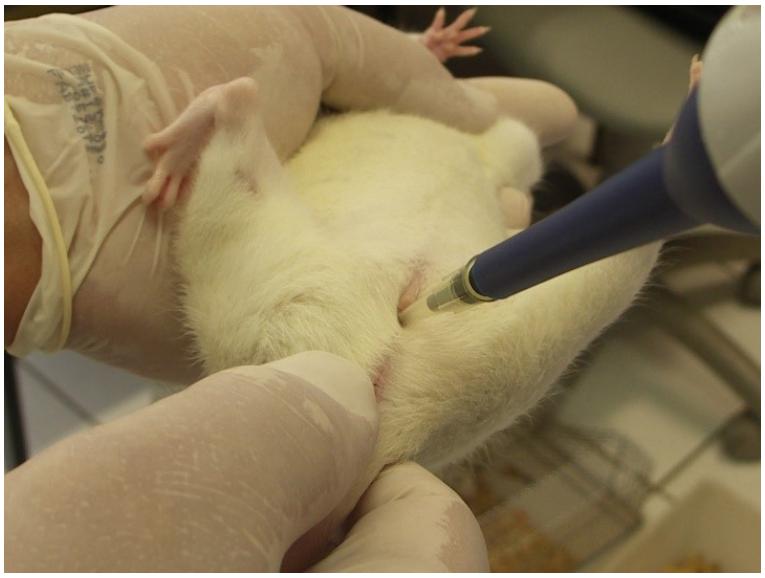

Figura 2 - Coleta do fluido vaginal para exame do ciclo estral.

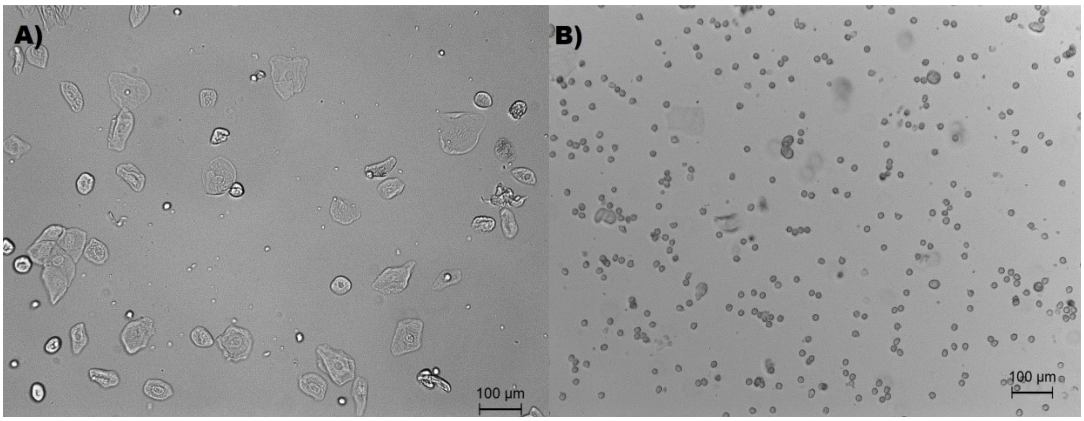

Figura 3 - Fotomicrografia de fluido vaginal não corado. Em A: Rata controle na fase proestro com predominância de células epiteliais nucleadas; B: Rata ovariectomizada na fase diestro, com predominância de leucócitos.

b) Grupos experimentais

Grupo Controle - Sham

Os animais deste grupo, foram submetidos ao estresse da cirurgia, com anestesia, exposição dos ovários e sutura dos tecidos. Estes também receberam, via intramuscular, uma única dose de analgésico Flunixina meglumina (1,1mg/Kg) (Banamine, Schering-Plough, Brasil) e a mesma solução de antibióticos que as ratas ovariectomizadas. Os animais foram mantidos em número de três por caixa, por sessenta dias e receberam ração e água “ad libitum”. Estes ficaram sob observação constante e foi feita a limpeza de suas caixas, com troca da maravalha, três vezes por semana.

Grupos experimentais

Os animais do grupo Sham constituíram o Grupo Controle (GC). Os animais ovariectomizados foram divididos aleatoriamente em 3 grupos: Grupo Ovariectomizado (GO_{VX}), Grupo Ovariectomizado com administração de chá verde continuada, ou seja, após cirurgia de ovariectomização e de confecção

do defeito ósseo ($GO_{VX}C$) e Grupo ovariectomizado com administração de chá verde somente após a confecção do defeito ósseo ($GO_{VX}CD$).

II. Administração do extrato de chá verde (GTE) por meio de sonda gástrica

Foi utilizado o extrato de chá verde (GTE) Sunphenon 90D, produzido pela Taiyo International (Japão), e certificado pela FDA (www.sunphenon.com/formulator-resources), fornecido pela empresa R&S Blumos do Brasil (Campinas, SP). O extrato foi administrado por meio de sonda gástrica, na dosagem de 50 mg/Kg de peso corporal (Minatti et al., 2012; Alway et al., 2015). O extrato de chá verde foi solubilizado em água e para assegurar a correta dosagem, os animais eram pesados cada vez que o mesmo seria administrado. Como foi relatado anteriormente somente os grupos $O_{VX}C$ e $O_{VX}CD$ receberam o extrato de chá verde. O grupo $O_{VX}C$ começou a receber o extrato 24 horas após a cirurgia de ovariectomia bilateral, e este foi mantido a cada 48 horas por 2 meses. Após a criação do defeito ósseo, este mesmo grupo recebeu a administração do extrato a cada 24 horas por um período de 30 dias.

Figura 4 - Administração da solução do extrato de chá verde (1mL) por meio da utilização de sonda gástrica.

Para serem submetidos ao mesmo tipo de estresse, no dia seguinte à cirurgia de ovariectomia bilateral, os animais do grupo $O_{VX}CD$ receberam água, por sonda gástrica e esta era mantida a cada 48 horas por 2 meses. Este grupo começou a receber o extrato de chá verde no dia seguinte após a confecção do defeito e este foi mantido por um período de 30 dias a cada 24 horas. Os animais dos grupos C e O_{VX} receberam a administração de água, por meio de sonda gástrica, durante todo o período de experimentação.

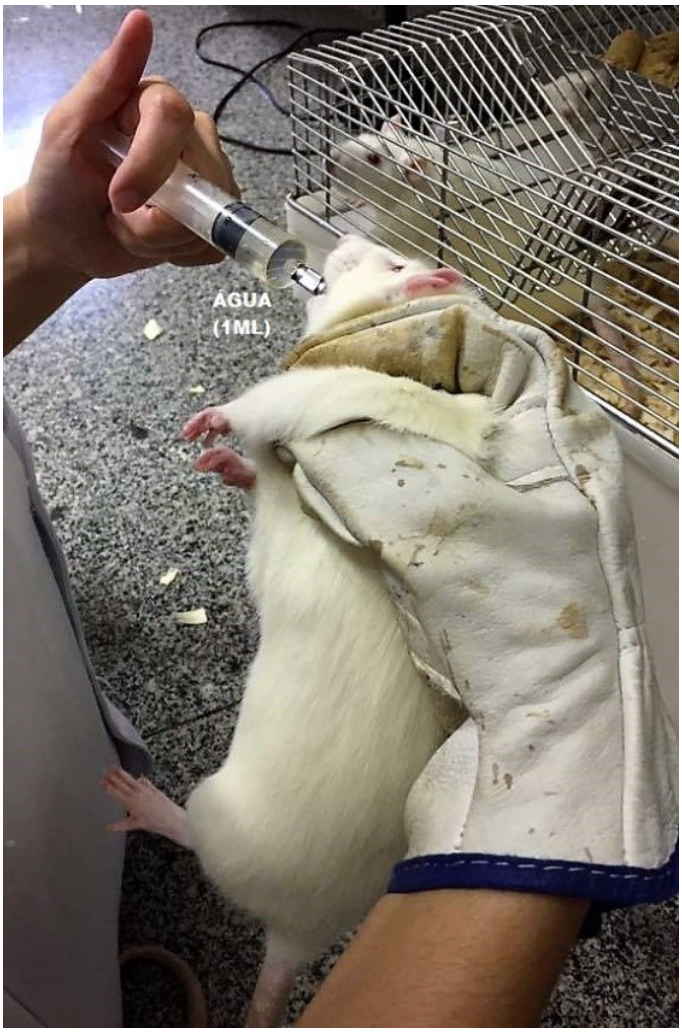

Figura 5 - Administração de água (1mL) por meio da utilização de sonda gástrica.

3.2 Realização dos defeitos ósseos críticos e tratamentos associados

Passados 60 dias da ovariectomização bilateral foram confeccionados os defeitos ósseos em todos os animais.

Os animais foram pesados e anestesiados com a mistura de 75mg/Kg de Cloridrato de Cetamina e de 10mg/Kg de Xilazina, injetada por via intramuscular e foram submetidos a uma incisão sagital de aproximadamente 1 cm de extensão na região lateral da calvária (osso parietal direito), com lâmina

de bisturi estéril número 15, previamente montada em cabo de bisturi número 3, de modo a expor a região óssea que se deseja ter acesso.

Na calvária exposta foi realizada a criação de um defeito ósseo na região central do osso parietal esquerdo

Para isso utilizou-se uma broca trefina de 5 mm de diâmetro adaptada em contra-ângulo e com o auxílio de um motor elétrico para implantes (Dentscler, Ribeirão Preto, SP, Brasil) , ajustado em 3000rpm, com constante e abundante irrigação com soro fisiológico 0,9%; realizou-se a perfuração criando-se um defeito ósseo cilíndrico de 5 mm de diâmetro, estando esta dimensão dentro dos padrões citados na literatura.

Após a confecção do defeito, fez-se à sutura dos tecidos. A pele do animal, juntamente com o periósteo foi reposicionada a sua posição original, suturada com fio de seda 4.0 (Ethicon, Johnson & Johnson, São José dos Campos, SP, Brasil), de modo a fechar devidamente as margens do retalho.

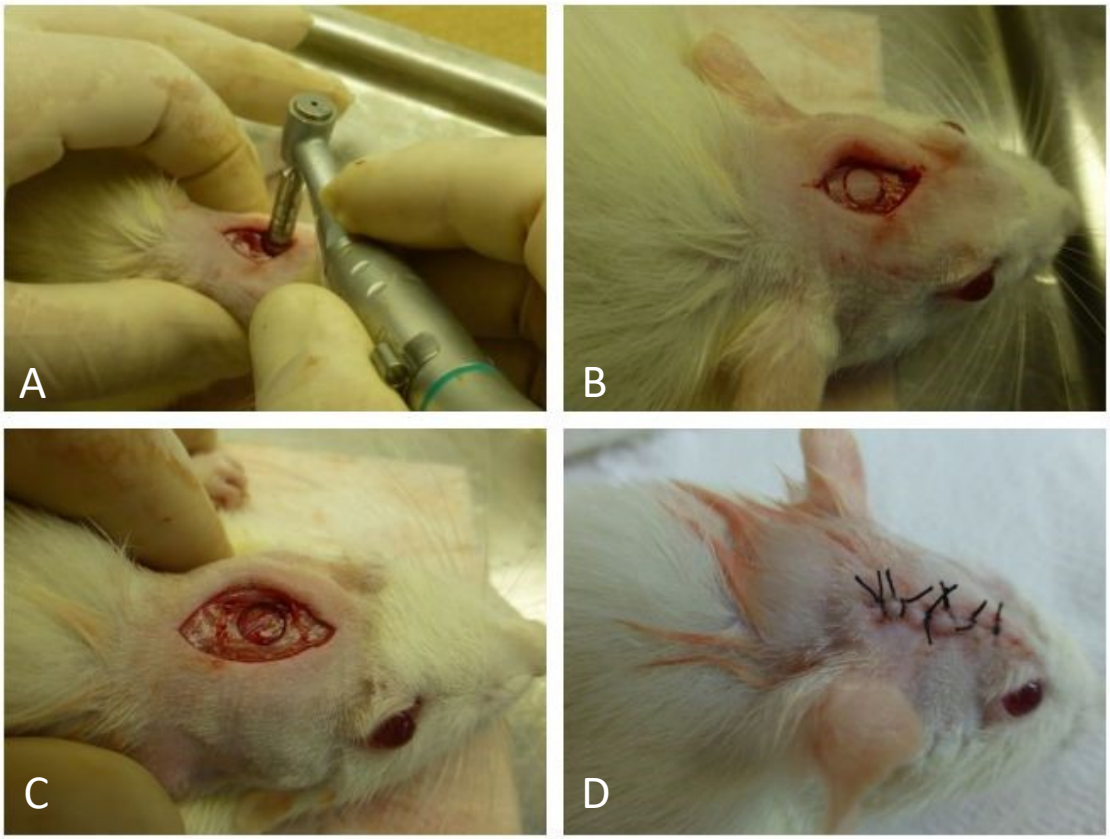

Figura 6 - Em A: Confecção do defeito ósseo com broca trefina; B) Calvária seccionada na região central do osso parietal esquerdo; C) Defeito ósseo no osso parietal esquerdo; D: Sutura finalizada.

Ao final do procedimento cirúrgico os animais receberam dose única de analgésico Flunixina meglumina (1,1mg/Kg) (Banamine, Schering-Plough, Brasil) e Pentabiótico (Pentabiotic Veterinário Pequeno Porte - Fort Dodge®, Campinas, SP, Brasil). Os animais foram mantidos em número de três por caixa, por mais trinta e um dias e receberam ração e água “ad libitum”.

Os animais operados ficaram sob observação constante, sendo feita a limpeza de suas caixas, com troca da maravalha, três vezes por semana.

Quadro 1: Distribuição dos animais em relação ao tratamento recebido e tipos de análises a que foram submetidos.

Grupos	Tratamentos	Tipo de Análise	Animais
1 – C	Estresse da cirurgia de ovariectomização + administração de água	Morfológica e quantitativa	n=6
2 - O_{VX}	Ovariectomia bilateral + administração de água	Morfológica e quantitativa	n=6
3 – $O_{VX}C$	Ovariectomia bilateral + administração de GTE antes e após a confecção do defeito ósseo	Morfológica e quantitativa	n=6
4 – $O_{VX}CD$	Ovariectomia bilateral + administração de água após a cirurgia de ovariectomia + administração de GTE somente após a confecção do defeito ósseo	Morfológica e quantitativa	n=6

3.3 Eutanásia e Coleta de Material

Trinta e um dias após a confecção do defeito ósseo, as ratas foram eutanasiadas por meio de anestesia seguida por decapitação. Os animais foram pesados e anestesiados com a mistura de 75mg/Kg de Cloridrato de Cetamina e de 10mg/Kg de Xilazina por via intramuscular.

Durante o processo de eutanásia dos animais, foi possível avaliar, também, o efeito da ovariectomia, por meio do exame macroscópico dos cornos uterinos. A região abdominal foi incisionada para localização das

respectivas estruturas e nos animais ovariectomizados (com deficiência de hormônio) os cornos uterinos apresentaram-se finos, atróficos e anêmicos.

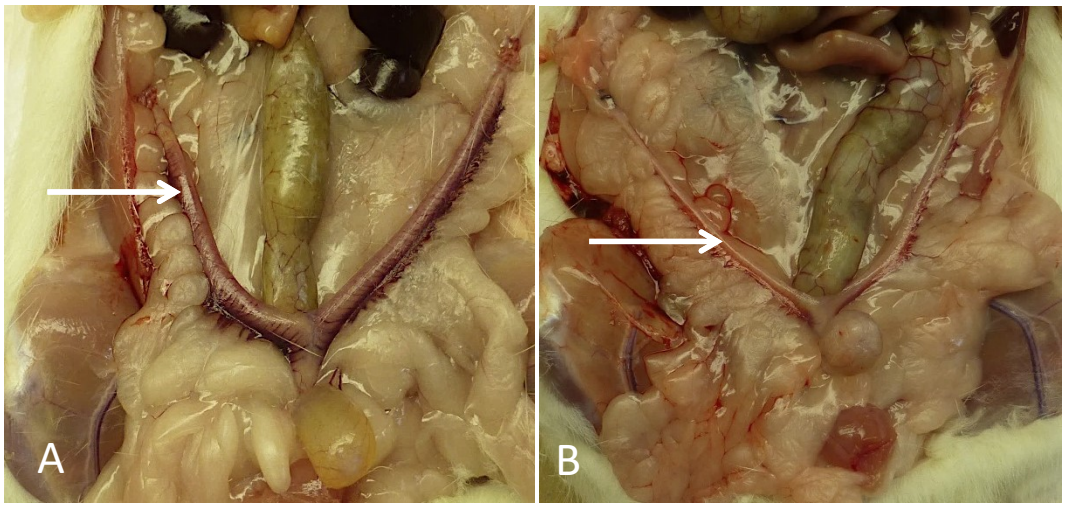

Figura 7 – Em A: Cornos uterinos de aspecto normal (seta) em rata do grupo controle (não ovariectomizada); B: Cornos uterinos atrofiados (seta) confirmando o sucesso da ovariectomia.

Após a decapitação foram obtidos fragmentos ósseos contendo o defeito ósseo com margem de segurança.

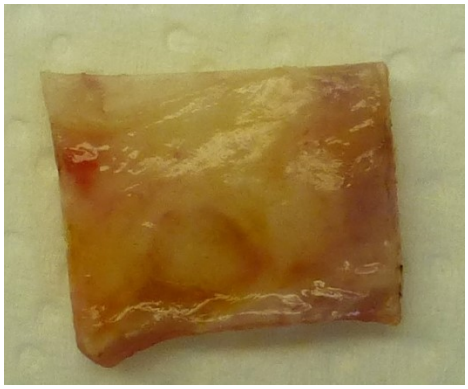

Figura 8 - Amostra de tecido ósseo contendo a área cicatricial e tecido ósseo remanescente adjacente (margem de segurança).

3.4 Processamento Histológico

Os fragmentos foram imersos em formaldeído a 4% tamponado, por 24 horas. Os espécimes estão sendo descalcificados em EDTA+TRIS a 0,5M, e as soluções estão sendo trocadas a cada dois dias. Após o período de

descalcificação, que poderá variar de quinze a trinta dias, a ação do ácido será neutralizada, em uma solução de sulfato de sódio a 5%, por vinte e quatro horas. Após esse período, os fragmentos serão desidratados em séries crescentes de álcoois, diafanizados em xilol e incluídos em parafina. Serão, então, realizados cortes verticais ao tecido (6 µm de espessura) que serão corados em Hematoxilina – Eosina (permite a avaliação morfológica simples do tecido ósseo neoformado) e Tricrômio de Masson (permite a avaliação morfológica detalhada do tecido ósseo neoformado).

I) Análise morfológica (qualitativa) ao microscópio de luz

A análise qualitativa das lâminas permitiu avaliar o osso neoformado na área de criação do defeito ósseo crítico, bem como diferenciar o osso existente e o neoformado nos grupos experimentais. Foi utilizado um microscópio de luz Leica DM 4000B, acoplado a uma câmera digital de vídeo Leica EC3 para captura das imagens as quais foram analisadas em objetivas de 10X, 20X e 40X.

II) Análise quantitativa

A quantidade de osso neoformado de cada animal foi analisada pelo Método de Contagem Diferencial de Pontos (Weibel et al., 1966). Foi utilizado um sistema-teste composto de linhas verticais e horizontais interpoladas sobre campos aleatórios para determinação da percentagem relativa da área de osso neoformado. A área (A) foi determinada pela relação dos pontos que estivessem sobre o tecido ósseo neoformado (Pp) e o total de pontos do sistema teste (Pt), sendo representada pela seguinte fórmula: A = Pp/Pt (%). Foram obtidas 40 imagens por animal, totalizando 240 imagens por grupo.

4. FORMA DE ANÁLISE DOS RESULTADOS

Os dados quantitativos foram tabulados e submetidos à análise estatística utilizando o software Sigma Plot 11.0. Observou-se uma distribuição normal em todos os dados obtidos (Shapiro Wilk, $p>0,05$) o que possibilitou utilizar o teste estatístico análise de variância (ANOVA) e o teste de Tukey para comparar os grupos.

5. RESULTADOS

5.1 *Análise histológica qualitativa*

A análise das lâminas histológicas permitiu observar o preenchimento da região central do defeito ósseo por tecido conjuntivo, o qual apresentou-se mais espesso nos grupos que receberam o chá verde. Além disso, o tecido conjuntivo na região central do defeito ósseo no grupo com osteoporose apresentou-se mais delgado que no grupo controle. Em nenhum dos grupos foi observado infiltrado de células inflamatórias ou presença de tecido ósseo na região central do defeito.

No grupo controle, observou-se a presença de tecido ósseo neoformado na periferia do defeito revestido por osteoblastos. O tecido conjuntivo apresentou-se com grande quantidade de fibroblastos (Figura 9). Tecido ósseo neoformado também foi encontrado na periferia do defeito ósseo nos animais do grupo 2 e da mesma forma que no grupo controle, os osteoblastos se apresentaram alongados e em camada única, com grande quantidade de vasos

sanguíneos e fibras colágenas densas presentes no tecido conjuntivo adjacente (Figura 10).

No grupo que começou a receber o chá verde logo após a ovariectomia, também foi observada a presença de osso neoformado ocupando grande extensão na periferia do defeito. Os osteoblastos apresentaram-se mais volumosos que nos demais grupos e próximos a estes a presença de grande quantidade de células em diferenciação osteoblástica (Figura 11). Os animais do grupo que recebeu o chá verde após a confecção do defeito ósseo apresentaram osteoblastos adjacentes ao osso neoformado, porém sem a presença de células em diferenciação como no grupo anterior (Figura 12). Vale enfatizar que em todos os grupos foram observados osteócitos alojados em lacunas (Figuras 9-12).

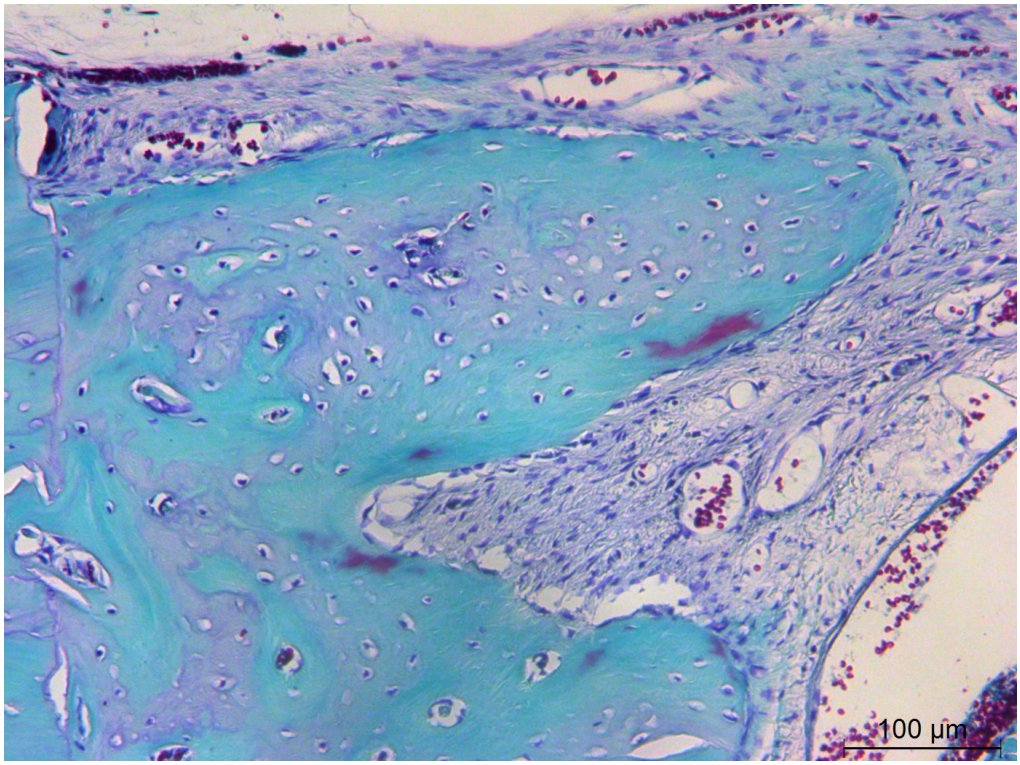

Figura 9 - Tecido ósseo neoformado presente na borda do defeito ósseo da calvária de ratas controles. Coloração de Tricrômico de Masson.

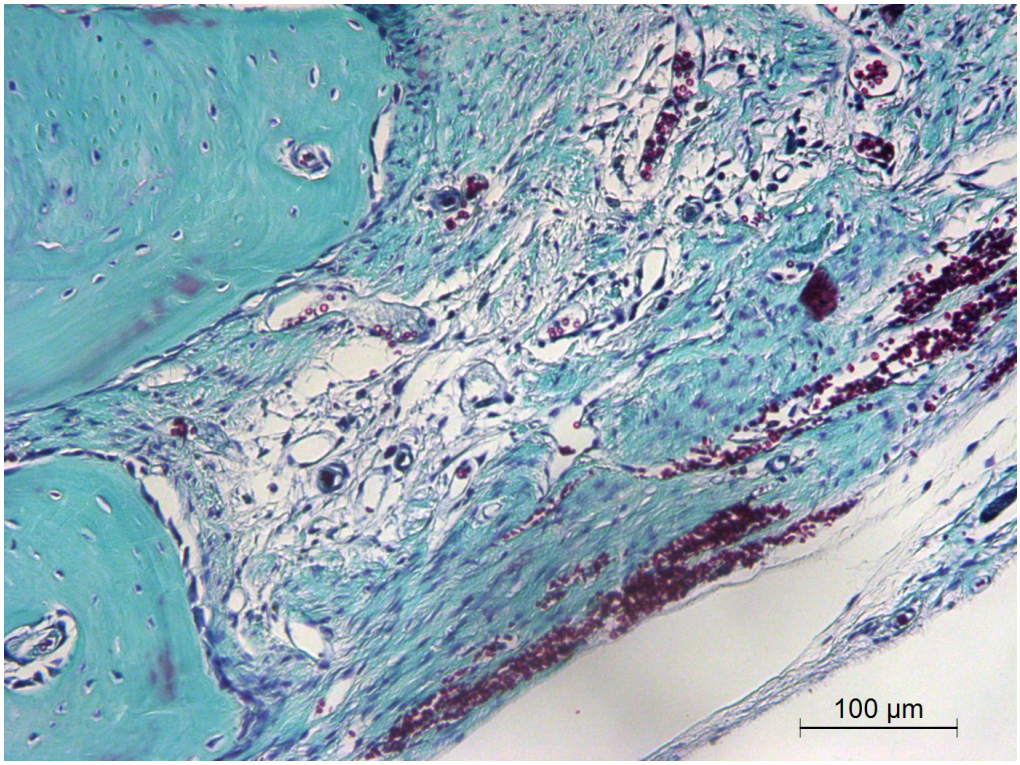

Figura 10 - Tecido ósseo neoformado presente na borda do defeito ósseo da calvária de ratas ovariectomizadas. Coloração de Tricrômico de Masson.

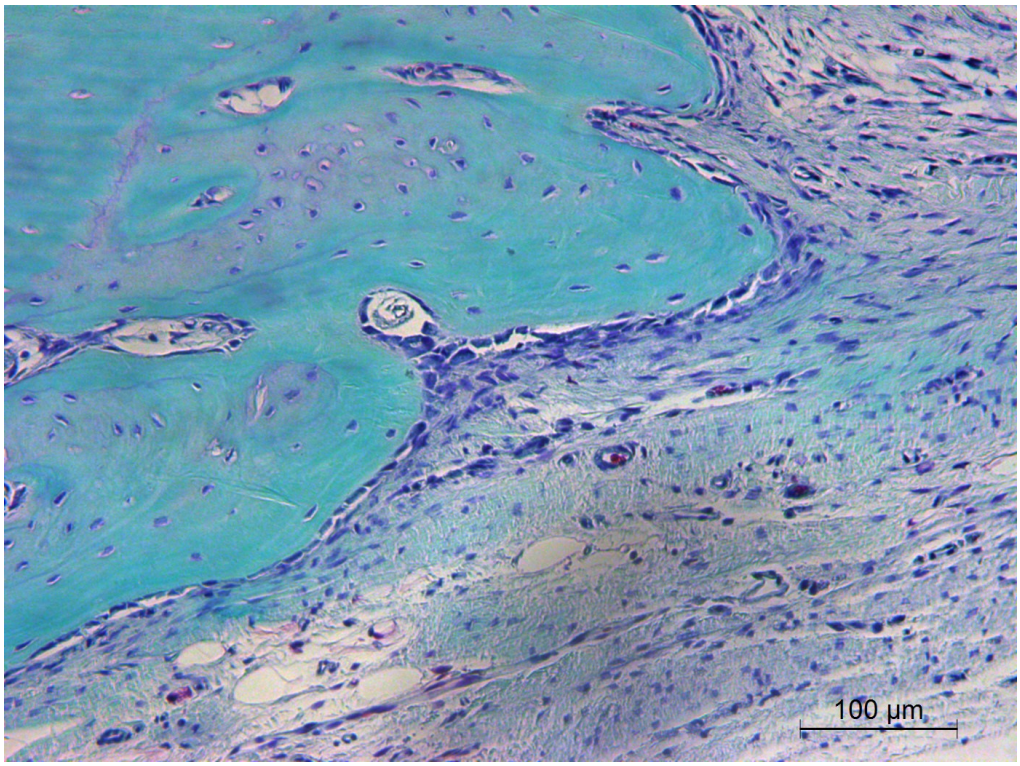

Figura 11 - Tecido ósseo neoformado presente na borda do defeito ósseo da calvária de ratas ovariectomizada + Chá verde após a cirurgia de ovariectomia. Coloração de Tricrômico de Masson.

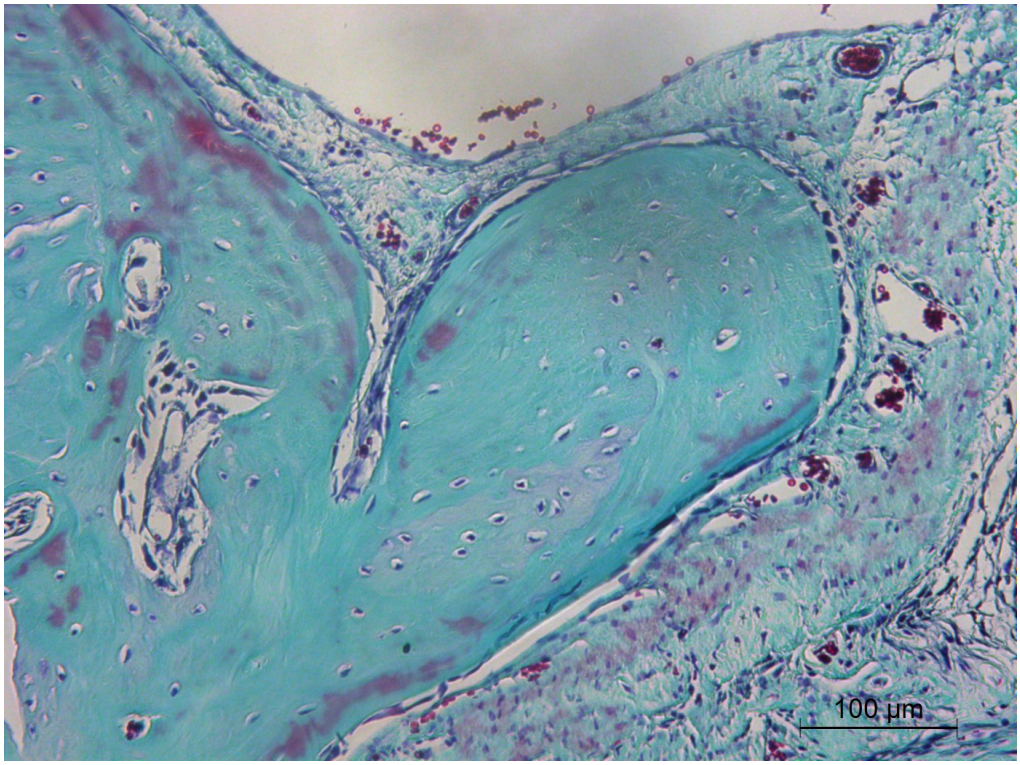

Figura 12 - Tecido ósseo neoformado presente na borda do defeito ósseo da calvária de ratas ovariectomizada + Chá verde após a criação do defeito. Coloração de Tricrômico de Masson.

5.2 Análise quantitativa

Os resultados encontrados na análise quantitativa dos grupos Controle (GC) Grupo Ovariectomizado (GO_{VX}), Grupo Ovariectomizado com administração de chá verde continuada ($GO_{VX}C$) e Grupo ovariectomizado com administração de chá verde somente após a confecção do defeito ósseo ($GO_{VX}CD$) estão representados nas Tabelas 1 e 2 e na Figura 13. Os Grupos $GO_{VX}C$ e $GO_{VX}CD$ apresentaram a maior quantidade de osso neoformado ($p<0,05$). A menor área de osso neoformado ocorreu no Grupo Controle (GC).

Tabela 1 – Valores médios da área de osso neoformado (porcentagem) para os Grupos Controle (GC); Ovariectomizado (GO_{VX}); Ovariectomizado com administração de chá verde continuada ($GO_{VX}C$); e Grupo ovariectomizado com administração de chá verde somente após a confecção do defeito ósseo ($GO_{VX}CD$).

Grupos	GC	GOvx	$GO_{VX}C$	$GO_{VX}CD$
	10,17±0,37	16,25±9,92	34,75±0,54	26,81±2,55

Tabela 2 - Significância (*p*) entre os grupos analisados para o parâmetro volume ósseo. Teste de Tukey (p<0,05).

Área de Osso Neoformado	
Grupos	*p*
GC vs. Ovx	0,5062
GC vs. OvxC	**0,0017**
GC vs. OvxCD	**0,0174**
Ovx vs OvxC	**0,0097**
Ovx vs. OvxCD	0,1309

OvxC vs. OvxCD	0,3018

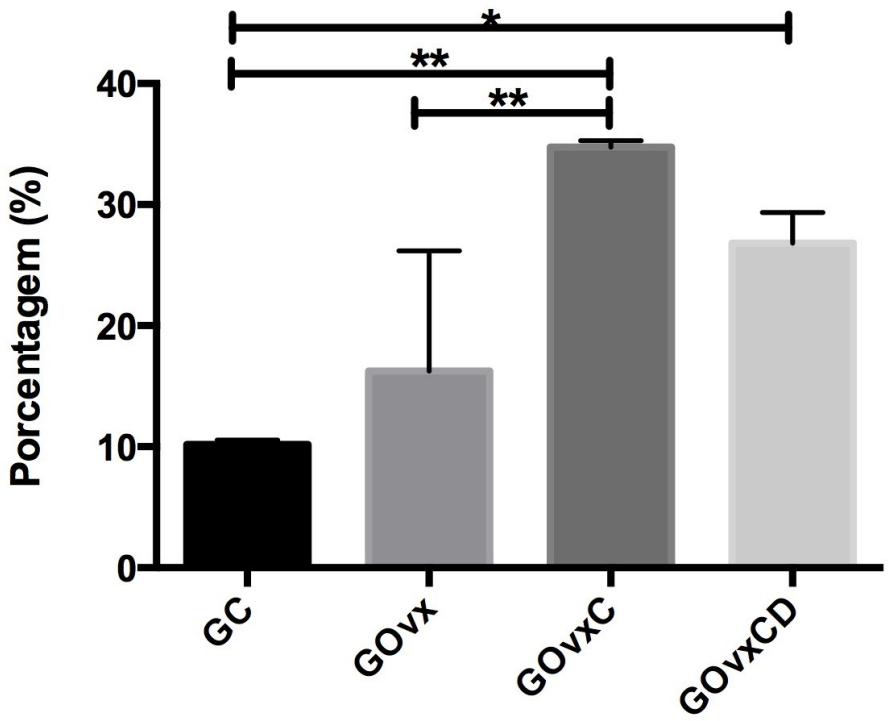

Figura 13 – Valores médios da área de osso neoformado e desvio-padrão nos grupos controle (GC), ovariectomizado (GOvx), ovariectomizado + chá verde (GOvxC) e ovariectomizado + chá verde após a criação do defeito ósseo ($GO_{VX}CD$). * p<0,05 ** p<0,01

6. DISCUSSÃO

Neste estudo foi avaliado o efeito sistêmico do extrato de chá verde, com no mínimo 95% de epigalatocatequina-galato (EGCg), em animais com modelo experimental para a osteoporose.

O modelo experimental para a osteoporose aqui utilizado, é bastante preconizado na literatura (Frost; Jee, 1992), pois as características da perda óssea em ratas ovariectomizadas são muito similares a das mulheres na pós-menopausa (Kalu, 1991).

Por meio dos resultados histológicos e histomorfométricos obtidos neste estudo, foi possível observar que nos animais que não receberam o extrato de chá verde, o grupo ovariectomizado apresentou maiores valores de formação

óssea quando comparado com o grupo controle, embora sem significância estatística. Nossos resultados são concordes com os de Yu et al. (2012) que acreditam que tais resultados se devam a uma maior deposição de matriz óssea como uma possível tentativa de reparação do organismo frente a doença osteoporose.

Embora na literatura existam relatos de várias pesquisas que utilizam o chá verde, seja em animais com deficiência de estrógeno ou não, escassos são os estudos que utilizam esta substância e verificam o seu efeito em defeitos ósseos confeccionados em calvária. Ainda assim, mesmo a literatura sendo ampla no quesito utilização de chá verde, as variações de concentrações utilizadas e as diferentes formas de administração não favorecem uma comparação dos estudos.

Os animais que receberam o extrato de chá verde logo após a cirurgia de ovariectomia bilateral tiveram uma significante formação óssea quando comparados aos grupos ovariectomizado e controle, enquanto que os animais que receberam o extrato de chá verde somente após a confecção do defeito ósseo tiveram uma significante formação óssea quando comparado ao grupo controle.

Nossos resultados são concordes com os resultados de Rodrigues et al. (2011), que apesar de terem utilizado uma metodologia diferente deste estudo, demonstraram que a aplicação local de EGCg, promove neoformação óssea em defeitos em calvária de ratos quando aplicada em combinação com fosfato alfa-tricálcico.

A maior formação óssea encontrada em nosso estudo, talvez possa ser explicada pelo fato de que as catequinas do chá verde têm impacto no

remodelamento ósseo modulando a diferenciação de osteoblastos e adipócitos. Células-tronco da medula óssea podem se diferenciar em osteoblastos, condroblastos, adipócitos, mioblastos e células estromais. A epigalocatequina-galato estimula as células-tronco mesenquimais direcionando-as para a linhagem osteogênica, por meio da supressão das quinases MAPK/ERK (*mitogen activated protein kinase/extracellular signal-regulated kinases*) e indução da PP2A (proteína fosfatase 2A), da atividade da fosfatase alcalina, da expressão de marcadores ósseos incluindo os genes Runx2, fosfatase alcalina, osteonectina, osteopontina. Induz também a deposição de cálcio e fósforo e atividade da fosfatase alcalina na matriz óssea. A epigalocatequina-galato também suprime a proliferação dos adipócitos, diferenciação e lipogênese enquanto induz a apoptose dos adipócitos, oxidação beta dos ácidos graxos e lipólise (Shen et al., 2013). De acordo com Jin et al. (2014) a epigalocatequina-galato é capaz de direcionar a diferenciação osteogênica por meio da regulação contínua de Runx2, além de modular a expressão da proteína morfogenética óssea 2 (BMP2). Outros pesquisadores verificaram que o tratamento de osteoblastos humanos com epigalocatequina-galato, promove aumento da formação de matriz mineralizada e da expressão dos genes fosfatase alcalina e sialoproteína óssea. O aumento dos níveis de fosfatase alcalina seria um indicador direto da osteoblastogênese, que aumenta a mineralização a qual é também um indicador indireto da osteoblastogênese (Mah et al., 2014).

Mah et al. (2014) verificaram que altas concentrações de epigalocatequina-galato podem exercer efeito negativo tanto *in vitro* como *in vivo*. Para estes autores, a aplicação clínica da epigalocatequina numa

concentração apropriada poderia estimular a atividade dos osteoblastos, enquanto que altas concentrações poderiam diminuir a atividade destas células. A dosagem de 50 mg/Kg utilizada neste estudo foi baseada nos estudos de Minatti et al. (2012) e Alway et al. (2015) e de acordo com os nossos resultados estimulou a formação óssea, tendo em vista a maior área de osso neoformado naqueles animais tratados com chá verde logo após a cirurgia de ovariectomia. Embora não tenha sido o objetivo deste estudo, é possível que o chá verde administrado logo após a cirurgia de ovariectomia, possa ter colaborado para uma maior densidade mineral, pois o mesmo quando administrado sistemicamente em ratas ovariectomizadas acarretou uma maior densidade mineral no fêmur (Shen et al., 2008). Recente meta-análise a respeito da associação do consumo de chá verde e densidade mineral óssea relata que existe uma tendência de que o consumo de chá possa ser benéfico para esta, especialmente nas regiões lombar da coluna, no quadril, no colo e trocânter maior do fêmur, o que pode ajudar a prevenir a perda óssea (Zhang et al., 2017).

7. CONCLUSÃO

Em conclusão, a partir dos resultados obtidos, sugere-se que o extrato de chá verde pode ser benéfico em condições sistêmicas de distúrbios ósseos, como a osteoporose. Os resultados sugerem que o extrato de chá verde, quando utilizado de forma continuada, iniciando sua administração logo após a cirurgia de ovariectomia, pode ser utilizado como um coadjuvante no tratamento e prevenção da perda óssea na osteoporose. A partir destes dados positivos, gostaríamos de continuar a investigação do efeito da administração do extrato de chá verde disponível comercialmente no Brasil (com 35% de

catequinas), na presença da osteoporose em uma situação de criação de defeito ósseo.

REFERÊNCIAS

1. ABRASSO (Associação Brasileira de Avaliação Óssea e Osteometabolismo) - ABRASSO alerta sobre riscos da Osteoporose, doença que atinge 10 milhões de brasileiros. Disponível em: <**http://abrasso.org.br/noticia/abrasso-alerta-sobre-riscos-da-osteoporose-doenca-que-atinge-10-milhoes-de-brasileiros**> Acesso em 18 de fevereiro de 2016.
2. Alway SE, Bennett BT, Wilson JC, Sperringer J, Mohamed JS, Edens NK, Pereira SL. Green tea extract attenuates muscle loss and improves muscle function during disuse, but fails to improve muscle recovery following unloading in aged rats. **J Appl Physiol** (1985) 2015 Feb 1;118(3):319-30.
3. Amadei SU, Silveira VAS, Pereira AC, Carvalho YR, da Rocha RF. Effect of estrogen deficiency on bone turnover and bone repair. **J. Bras. Patol. Med. Lab**. 2006, v.42, n.1, p. 5-12. ISSN 1678-4774. doi: 10.1590/S1676-24442006000100003.
4. de Souza, MPG. Osteoporosis diagnosis and treatment. **Revista Brasileira de Ortopedia.** v. 45, n.3 – Maio/Junho, 2010. doi: 10.1590/S0102-36162010000300002
5. Frost HM, Jee WS. On the rat model of human osteopenias and osteoporosis. **Bone Miner**., v.18, n.3, p.227-236, 1992.
6. Guarneiro R, Oliveira LG. Osteoporosis: an update in diagnosis and basic treatment principles. **Revista Brasileira de Ortopedia**. V. 39, n.9 – Setembro, 2004.

7. Halliwell B, Gutteridge JMC. **Free radicals in biology & medicine**, 1999.
8. Hoar W, Hickman CP. Ovariectomy and the estrous cycle of the rat. In: W Hoar & CP Hickman, editors. **General and Comparative Physiology. 2.ed**. New Jersey: Prentice-hall; 1975. p.260-265.
9. Jin P, Li M, Xu G, Zhang K, Zheng LI, Zhao J. Role of (-)-epigallocatechin-3-gallate in the osteogenic differentiation of human bone marrow mesenchymal stem cells: An enhancer or an inducer? **Exp Ther Med**. 2015 Aug;10(2):828-834.
10. Jin P1, Wu H, Xu G, Zheng L, Zhao J. Epigallocatechin-3-gallate (EGCG) as a pro-osteogenic agent to enhance osteogenic differentiation of mesenchymal stem cells from human bone marrow: an in vitro study. **Cell Tissue Res**. 2014 May;356(2):381-90. doi: 10.1007/s00441-014-1797-9.
11. Kalu DN. The ovariectomized rat model of postmenopausal bone loss. **Bone Miner**., v.15, p.171–192, 1991.
12. Karu, T. Photobiology of low-power laser effects. **Health Phys**., v.56, n.5, p.691-704, 1989.
13. Mah YJ, Song JS, Kim SO, Lee JH, Jeon M, Jung UW, Moon SJ, Kim JH, Choi HJ. The effect of epigallocatechin-3-gallate (EGCG) on human alveolar bone cells both in vitro and in vivo. **Arch Oral Biol.** 2014 May;59(5):539-49. doi: 10.1016/j.archoralbio.2014.02.011.
14. Marcondes FK, Bianchi FJ, Tanno AP. Determination of the estrous cycle phases of rats: Some helpful considerations. **Braz J Biol**., v.62, n.4, p.609-614, 2002.

15. Minatti J, Wazlawik E, Hort MA, Zaleski FL, Ribeiro-do-Valle RM, Maraschin M, da Silva EL. Green tea extract reverses endothelial dysfunction and reduces atherosclerosis progression in homozygous knockout low-density lipoprotein receptor mice. **Nutr Res**. 2012 Sep;32(9):684-93.
16. Nash LA, Ward WE. Tea and Bone Health: Findings from Human Studies, Potential Mechanisms, and Identification of Knowledge Gaps. Crit **Rev Food Sci Nutr**. 2015 Jun 11:0. PMID: 26066048.
17. Pan JIN, Muyan LI, Guojie XU, Kun ZHANG, Li ZHENG, Jinmin ZHAO. Role of (-)-epigallocatechin-3-gallate in the osteogenic differentiation of human bone marrow mesenchymal stem cells: An enhancer or an inducer?. **Exp Ther Med**. 2015 Aug; 10(2): 828–834. doi: 10.3892/etm.2015.2579.
18. Rodriguez R, Kondo H, Nyan M, Hao J, Miyahara T, Ohya K, Kasugai S. Implantation of green tea catechin α-tricalcium phosphate combination enhances bone repair in rat skull defects. **J Biomed Mater Res B Appl Biomater**. 2011 Aug;98(2):263-71. doi: 10.1002/jbm.b.31848.
19. Scalize PH, de Sousa LG, Regalo SC, Semprini M, Pitol DL, da Silva GA, de Almeida Coelho J, Coppi AA, Laad AA, Prado KF, Siessere S. Low-level laser therapy improves bone formation: stereology findings for osteoporosis in rat model. **Lasers Med Sci**. 2015 Jul;30(5):1599-607. doi: 10.1007/s10103-015-1773-y.
20. Schmitz W, Saito AY, Estevão D, Saridakis HO. Green tea as a chemoprotector. Semina: Ciências Biológicas e da Saúde, Londrina, v. 26, n. 2, p.119-130 – Julho/Dezembro, 2005.

21. Shen CL, Yeh JK, Cao J, Wang S. Green Tea and Bone metabolism. **Nutr Res**. 2009 Jul; 29(7): 437–456. doi: 10.1016/j.nutres.2009.06.008.
22. Shen CL, Kwun IS, Wang S, Mo H, Chen L, Jenkins M, Brackee G, Chen CH, Chyu MC. Functions and mechanisms of green tea catechins in regulating bone remodeling. **Curr Drug Targets**. 2013 Dec;14(13):1619-30.
23. Shen CL, Cao JJ, Dagda RY, Tenner TE Jr, Chyu MC, Yeh JK. Supplementation with green tea polyphenols improves bone microstructure and quality in aged, orchidectomized rats. **Calcif Tissue Int**. 2011 Jun;88(6):455-63. doi: 10.1007/s00223-011-9477-1.
24. Shen CL, Wang P, Guerrieri J, et al. Protective effect of green tea polyphenols on bone loss in middle-aged female rats. **Osteoporos Int**. 2008;19:979–990. doi: 10.1007/s00198-007-0527-5.
25. Shen CL, Yeh JK, Stoecker BJ, et al. Green tea polyphenols mitigate deterioration of bone microarchitecture in middle-aged female rats. **Bone**. 2009;44:684–690. doi: 10.1016/j.bone.2008.11.018.
26. Shen CL, Yeh JK, Cao JJ, et al. Green tea polyphenols mitigate bone loss of female rats in a chronic inflammation-induced bone loss model. **J Nutr Biochem**. 2010;21:968–974. doi: 10.1016/j.jnutbio.2009.08.002.
27. Shen CL, Yeh JK, Samathanam C, et al. Green tea polyphenols attenuate deterioration of bone microarchitecture in female rats with systemic chronic inflammation. **Osteoporos Int**. 2011;22:327–337. doi: 10.1007/s00198-010-1209-2.
28. Shen CL, Kwun IS, Wang S, Mo H, Chen L, Jenkins M, Brackee G, Chen CH, Chyu MC.Functions and mechanisms of green tea catechins in

regulating bone remodeling.**Curr Drug Targets**. 2013 Dec;14(13):1619-30.

29. UNFPA (Fundo de População das Nações Unidas). Cartilha: Envelhecimento no século XXI: Celebração e desafio. Disponível em: < https://www.unfpa.org/sites/default/files/pub-pdf/Portuguese-Exec-Summary_0.pdf>.
30. Vester H, Holzer N, Neumaier M, Lilianna S, Nüssler AK, Seeliger C. Green Tea Extract (GTE) improves differentiation in human osteoblasts during oxidative stress. **J Inflamm (Lond)**. 2014; 11: 15. doi: 10.1186/1476-9255-11-15.
31. Weibel ER, Kistler GS, Scherle WF. Practical stereological methods for morphometric cytology. **J Cell Biol**. 1966 Jul;30(1):23-38.
32. Yu SJ, Liu HC, Ling-Ling E, Wang DS, Zhu GX. Proliferation and differentiation of osteoblasts from the mandible of osteoporotic rats. **Exp Biol Med.** 2012;237:395-406.
33. Zhang ZF, Yang JL, Jiang HC, Lai Z, Wu F, Liu ZX. Updated association of tea consumption and bone mineral density: A meta-analysis. **Medicine (Baltimore)**. 2017 Mar;96(12):e6437. doi: 10.1097/MD.0000000000006437.

Galena

Certificado de Análise

Nr Ctrl.: 0000033/201706G060431801

GREEN TEA EXTRATO PADRONIZADO - 1,000 KG

Data de Fabricação: 05/09/2016
Data de Validade: 04/09/2018
Lote Galena (CIQ): 1702009504

Lote de Fabricação: 160905-05
Pais de Origem: CHINA
Ordem Fracionamento (OF): 01333302002

Dados do Requisitante

Requisitante: Galena Quimica e Farmaceutica Ltda **CNPJ:** 57.442.774/0001-90 **Fone:** 0800 7714 270
Endereço: Rua Pedro Stancato, 860 **Cidade:** Campinas/SP **CEP:** 13.082/050

Classe Terapêutica: Antioxidante

Informações Complementares: Parte da Planta Utilizada: folhas Nome Botânico: Camellia sinensis L.

Armazenamento: ARMAZ.TEMP.AMB.CONTROLADA, FECHADO, PROTEGIDO DA LUZ E UMIDADE

Produto higroscópico

Análises/Componentes	Especificações	Resultados das Análises
LABORATORIO FISICO-QUIMICO		
- PERDA POR DESSECACAO (0)	Não mais que 5,00 %	2.56 %
- CINZAS (0)	Não mais que 5,0 %	4.9 %
- METAIS PESADOS (0)	Nao mais que 10 ppm	Nao mais que 10 ppm
- ARSENIO * (0)	Nao mais que 1 ppm	Nao mais que 1 ppm
- CHUMBO * (0)	Nao mais que 0,5 mg/kg	Nao mais que 0.5 ppm
- DENSIDADE APARENTE (0)	0,40 g/mL a 0,60 g/mL	0.46 g/mL
- GRANULOMETRIA (0)	98 % passa por 80 mesh	98.9 passa por 80 mesh
- ODOR (0)	Caracteristico	Caracteristico
- SABOR (0)	Caracteristico	Caracteristico
- IDENTIFICACAO POR ULTRAVIOLETA * (0)	Positivo	Positivo
- CAFEINA * (0)	Não mais que 7,00 %	6 %
- CATEQUINAS * (0)	Não menos que 30,00 %	35.3 %
- EPIGALOCATEQUINA-GALATO * (0)	Nao menos que 15%	15.2%
- SOLVENTES RESIDUAIS * (0)	Nao mais que 100 ppm	Nao mais que 100 ppm
- ASPECTO (0)	Po	Po
- COR (0)	Amarelo a marrom	Marrom
- POLIFENOIS * (0)	Não menos que 50,00 %	50.5 %
LABORATORIO MICROBIOLOGICO		
- CONTAGEM TOTAL DE BACTERIAS (0)	Nao mais que 1000 UFC/g	Menor que 10 UFC/g
- BOLORES E LEVEDURAS (0)	Nao mais que 100 UFC/g	Menor que 10 UFC/g
- E. COLI (0)	Ausente	Ausente
- P. AERUGINOSA (0)	Ausente	Ausente
- S. AUREUS (0)	Ausente	Ausente
- SALMONELLA SP (0)	Ausente	Ausente
- STAPHYLOCOCCUS SP (0)	Ausente	Ausente
- AFLATOXINAS * (0)	Nao mais que 0,2 ppb	Nao mais que 0,2 ppb

Observações

- Os resultados presentes neste Certificado de Análise tem seus valores restritos a este lote.

* - Análises de acordo com o certificado de análise do fabricante.

- As demais análises foram realizadas no Laboratório de Controle da Qualidade Galena.

Referências: (0)CONFORME METODOLOGIA PROPRIA DO FORNECEDOR