UNIVERSIDADE DE SÃO PAULO
FACULDADE DE ODONTOLOGIA DE RIBEIRÃO PRETO
DEPARTAMENTO DE CLÍNICA INFANTIL

LEONARDO DUARTE BARBOSA

TRATAMENTO DE MORDIDA ABERTA ANTERIOR NA DENTIÇÃO MISTA: DIAGNÓSTICO, TRATAMENTO E RELATO DE CASO CLÍNICO

Trabalho de Conclusão de Curso apresentado ao curso de graduação da Faculdade de Odontologia de Ribeirão Preto como parte dos requisitos para obtenção do título de bacharel em Odontologia

Área de concentração: Ortodontia Preventiva

Orientador: Prof. Dr. Fábio Lourenço Romano

Ribeirão Preto

2018

Sumário

1. **INTRODUÇÃO** **3**

1.1. Diagnóstico e etiologia 3

1.2. Tratamento 7

2. PROPOSIÇÃO **12**

3. RELATO DE CASO CLÍNICO **13**

3.1. Diagnóstico 13

3.2. Objetivos do tratamento 15

3.3. Opções de tratamento 15

3.4. Plano de tratamento 16

3.5. Resultados obtidos 18

4. CONSIDERAÇÕES FINAIS **20**

5. REFERÊNCIAS **22**

1. INTRODUÇÃO

1.1. Diagnóstico e etiologia

A primeira vez que o termo “mordida aberta” foi utilizado ocorreu em 1842 por Caravelli [1], sendo que essa classificação diferia de má oclusão. Pode-se dizer que pode ocorrer discrepância vertical na mandíbula e maxila, podendo ser definida como trespasse vertical negativo entre dentes antagonistas ou ausência de contato incisal dos dentes anteriores [2], ou ainda, quando este relacionamento estiver em topo a topo. Mas, a maioria dos autores concordam que este tipo de problema oclusal pode ser melhor conceituado quando não existe contato incisal anterior em relação cêntrica [3].

Segundo alguns estudos, a prevalência da Mordida Aberta Anterior (MAA) pode variar de 12% até 46% na dentição decídua [4,5]. Em outro estudo com 4776 crianças com idade entre 6 e 10 anos, essa má oclusão teve um percentual de 15,85%, sendo uma das mais prevalentes [6]. Apesar da prevalência ser diferente em cada estudo, há uma tendência decrescente na prevalência dessa anomalia oclusal com o avançar da idade [7] em virtude do desaparecimento de hábitos bucais deletérios como sucção digital e também ao crescimento facial favorável.

A MAA pode ser dividida em simples ou complexa. Quando o estudo cefalométrico não revela medidas verticais anormais e inexiste contato oclusal de dentes antagonistas, a condição recebe o nome de mordida aberta simples. Porém, quando a mesma análise mostra desarmonia em relação a altura facial anterior como altura facial superior muito curta, pode se afirmar que o desenvolvimento vertical dentoalveolar não acompanha o padrão morfológico esquelético do paciente, logo trata-se de uma MAA complexa [8]

Podem ainda ser classificada em três categorias: dental, dento-alveolar e esquelética. Na MAA dental, há um distúrbio na erupção dos dentes e no crescimento do processo alveolar, com normalidade nos componentes esqueléticos. Porém, quando os processos alveolares são acometidos trata-se de uma MAA dento-alveolar. Por outro lado, na MAA esquelética, os ossos que compõem o complexo craniofacial estão desproporcionais, como ângulo goníaco aberto, ramo

ascendente da mandíbula diminuído, altura facial anterior aumentada, rotação anti-horária do plano palatino e retrognatismo mandibular [9].

A MAA apresenta diversos fatores etiológicos que estão relacionados com a hereditariedade e com ambiente. Nas fases de dentição decídua e mista, os fatores frequentemente encontrados são hábitos bucais deletérios (uso de chupeta, sucção digital), respiração bucal, anquilose dentária, anormalidades no processo de erupção, hipertrofia das amígdala, trauma, patologias condilares e iatrogenias. Esses fatores irão influenciar no crescimento e desenvolvimento das estruturas da face, podendo alterar a morfologia e função do sistema estomatognático [10], comprometer a apreensão e corte de alimentos, prejudicar a pronúncia de alguns fonemas, a estética e também diminuir a autoestima do paciente, o que justifica sua correção [11].

Segundo ALMEIDA et al., em 2013, o desenvolvimento, tipo e gravidade da MAA está ligado ao padrão de crescimento esquelético do paciente, que pode ser dolicofacial, mesofacial e braquifacial. Os pacientes que apresentam padrão braquifacial é raro desenvolver mordida aberta em virtude de sua musculatura facial ser mais tensa. Em contrapartida, nos dolicofaciais, essa musculatura é mais flácida com tendência ao crescimento vertical, sendo então mais propensos a desenvolvê-la. Em relação ao tipo morfológico mesofacial, a mordida aberta pode-se desenvolver, mas se não houver presença de hábitos bucais deletérios, existe grande chance de correção fisiológica [12].

O aparecimento da maloclusão não depende somente da instalação do hábito, mas sim da frequência, duração e intensidade (Tríade de Graber) [13] em que o mesmo é realizado, sendo caracterizado pela repetição do ato até o momento que começa a fazer parte da personalidade de quem o pratica. Contudo, alguns hábitos são deletérios e prejudicam o desenvolvimento das estruturas que compõem o sistema estomatognático, devido à quebra do equilíbrio muscular entre lábios, bochecha, língua e pela obstrução mecânica entre os dentes [14].

O aleitamento natural no seio materno irá estimular músculos como o digástrico, o masseter, o temporal e também os pterigoideos laterais e mediais, ou seja, irá estimular as estruturas e funções do sistema estomatognático, influenciando no seu desenvolvimento e crescimento, dessa forma, contribui para maior tonicidade dos músculos que participam no processo mastigatório. Diferentemente do aleitamento artificial, o qual irá movimentar os músculos bucinadores e orbicular dos

lábios, promovendo menor desenvolvimento das estruturas miofuncionais orais [15]. Caber ressaltar que, quando uma criança faz uso de mamadeira, sua demanda fisiológica é suprida sem satisfazer a criança emocionalmente, iniciando um processo compensatório de sucção digital ou de chupeta, realizado entre intervalos de refeições e no momento de dormir [16].

Cabe salientar que com a alimentação no seio materno, a criança irá realizar a respiração pelo nariz com posicionamento lingual adequado, além disso, recebe o melhor alimento do ponto de vista nutricional. Na amamentação, há movimento da boca em direção ao seio com abertura e protrusão lingual, iniciando o reflexo de sucção. A língua veda os espaços anteriores e posteriores da cavidade oral e a criança suga o leite. Nesse momento, a criança faz movimento de ordenha (abertura, protrusão e retrusão mandibular e fechamento bucal) que são importantes para desenvolvimento da articulação temporomandibular (ATM) e simetria facial, além de estimular o crescimento da mandíbula, fazendo com que se alinhe com a maxila, sendo o principal estímulo do seu posicionamento mais distal. Isto acontece por volta dos 6 meses de idade [15].

Uma criança com até três anos e meio de idade, é normal apresentar durante seu desenvolvimento o reflexo de sucção, que deve ser substituído por movimentos de apreensão e mastigação. Porém, em alguns casos, a criança não perde esse hábito, tornando-o deletério e causando prejuízos ao desenvolvimento [17].

Segundo CISLAGHI et al., em 2008, a função de sucção pode ser representada como um mecanismo de descarga de tensão e energia, onde a criança encontra uma fonte de prazer e segurança e que na maioria dos casos, quando a necessidade fisiológica e psicológica não são supridas, leva a procura de outras fontes que não somente a mamadeira ou seio materno, como por exemplo a sucção digital. Esse hábito pode persistir tornando-se inconsciente. Essa persistência pode ser explicada por 3 teorias: a primeira teoria pode ser nomeada de “Teoria da função perdida”, onde a criança não sacia o prazer somente com a alimentação; a “Teoria psicanalítica”, sugere problemas emocionais como razão para o prolongamento do hábito. Por último, a “Teoria da conduta adquirida”, cuja sucção aparece como um comportamento de caráter emocional e satisfatório, ou seja, a sucção não nutritiva é associada pelo bebê como forma de prazer [18].

Durante a sucção, tanto a chupeta como o dedo, interpõem-se entre os incisivos superiores e inferiores, impedindo a erupção desses dentes e favorecendo a MAA. Ainda, pode levar ao aparecimento de palato profundo, atresia da maxila e extrusão dos dentes devido a pressão digital contra o palato e desoclusão dos dentes posteriores e como consequência levando a extrusão dental. Em virtude da geometria dos maxilares, 1mm de alongamento (extrusão) posteriormente abre (afasta) 2mm na região anterior. Como os dentes anteriores superiores sofrem pressão para labial, tende-se a criar diastema entre os incisivos devido ao aumento da inclinação axial. Na região dos dentes anteriores inferiores, há verticalização dos incisivos, pelo toque do dedo em sua face vestibular, levando ao aumento no trespasse horizontal (overjet). A musculatura peribucal, associada com a ausência de contato lingual nos dentes superiores irá exercer força contra os maxilares, causando estreitamento maxilar [19].

A deglutição integra a fase final da mastigação e o início da digestão dos alimentos, sendo um conjunto de movimentos que inicialmente são voluntários e terminam de forma involuntária, podendo ser observados quatro características em uma deglutição normal: a ponta da língua tocando a papila palatina, os dentes em oclusão, não participação dos músculos pterigoideos e sucção lingual contra o palato. Qualquer alteração em relação a musculatura da face, posição da língua e oclusão, trata-se de um portador de deglutição atípica, sendo fator de risco para o surgimento da mordida aberta [20].

Outro fator etiológico que também pode levar a MAA é a interposição lingual, que acontece em pacientes que quando estão em repouso, os lábios não entram em contato. Nesses pacientes, durante a deglutição não há selamento labial passivo, fazendo com que o lábio inferior tenha maior esforço e interpõem-se entre os incisivos superiores e inferiores. Logo, o trespasse horizontal acentua-se, devido inclinação para lingual dos incisivos inferiores e vestíbulo-versão dos incisivos superiores. Segundo Silva e Filho et al., em 1991, a interposição lingual é considerada primária quando é o fator determinante da maloclusão, podendo surgir em casos de hipertrofia das amígdalas, macroglossia e distúrbios neuromusculares característicos de algumas síndromes. É considerada secundária quando acompanha uma condição morfológica pré-existente criada pelo hábito de sucção de chupeta ou digital. Neste caso, a língua somente se adapta à MAA pré-estabelecida [21].

Amígdalas hipertróficas também podem levar a interposição lingual e consequente MAA. Isso porque o contato da porção posterior da língua com as amígdalas fazem com que haja sensibilidade dolorosa na região. Assim, a língua é projetada para frente e para baixo, entre os incisivos, a fim de diminuir a sensação dolorosa, causando uma diminuição do trespasse vertical [11].

A respiração bucal está presente em 83% dos casos de MAA causada por hábito de sucção. Ela é instalada por obstrução das vias aéreas superiores, fazendo com que a língua deixe de pressionar o palato e tenha posição mais baixa, como consequência a mandíbula se posiciona mais para posterior e para baixo. Dessa forma, os dentes, principalmente os posteriores, ficam sem contato oclusal, levando a uma erupção passiva, o que acarreta em aumento da altura facial e consequentemente da MAA. Além disso, o músculo bucinador, devido a quebra do equilíbrio neuromuscular, pressiona os dentes posteriores, causando linguo-versão e menor crescimento transversal da maxila, podendo levar também a mordida cruzada posterior [22].

1.2. Tratamento

O tratamento da MAA deve iniciar pelo correto diagnóstico com identificação das possíveis causas, podendo incluir: terapia miofuncional, movimentação ortodôntica, intrusão de dentes posteriores e tratamentos mais invasivos com correção de bases ósseas, isso a depender da idade do paciente e o tipo de má oclusão presente.

Nos casos de hipertrofia de amígdalas ou respiração bucal é necessário diagnóstico e tratamento por um Otorrinolaringologista, o que irá contribuir para evitar piora na MAA, devendo assim, ser tratada o mais precocemente possível [23].

Quando a criança se encontrar na fase de dentição decídua, não se deve forçar a remoção do hábito de sucção, pois isso causará grande impacto emocional, superando os malefícios funcionais que o ato conduz. Diante disso, é recomendado que até os 5 anos de idade a criança possa permanecer com hábito e com o avançar da idade, o hábito tende a desaparecer e a má oclusão presente sofra correção espontânea [13].

A melhor época para se realizar o tratamento da MAA é no período de dentição mista, pois pode-se interferir no crescimento facial, melhorando a aparência

da criança. No caso de mordida aberta anterior esquelética isso deve realizado o mais precoce possível, pois o tipo de crescimento facial é estabelecido prematuramente. Logo o tratamento deve ser estabelecido, para se conseguir modificação do crescimento. Caso isto não ocorra, restará apenas o tratamento orto-cirúrgico [24].

Deve-se ainda priorizar o tratamento com abordagem multiprofissional, com psicólogos, otorrinolaringologistas, fonoaudiólogos, odontopediatras, ortodontistas e caso seja necessário, acompanhamento de profissionais de outras áreas (Pediatras, Imunologistas), o que resulta em uma terapia eficaz e diminuição da instabilidade dessa má oclusão [8]. O paciente deve ser sempre estimulado a abandonar os hábitos bucais deletérios, principalmente pelos pais, fazendo com que a criança por conta própria deixe de fazê-lo, o que torna o processo menos traumático e evita a recidiva do hábito.

A interposição lingual pode persistir mesmo após a correção da MAA, favorecendo a recidiva da má oclusão. Assim sendo, recomenda-se que o paciente seja encaminhado ao fonoaudiólogo para que o trabalho seja realizado concomitantemente ao tratamento ortodôntico [25]

A grade palatina ou grade vertical é um dos aparelhos mais utilizados para correção da MAA dentária e dentoalveolar causados por hábitos de sucção e interposição lingual. Este dispositivo funciona como barreira mecânica, impedindo que a criança faça a sucção digital ou use chupeta, além disso, colabora na postura da língua, fazendo com que ela fique em posição mais posterior. Desta forma, promove o movimento lingual e extrusão dos incisivos superiores, pelo rompimento do equilíbrio entre a língua e a musculatura que circunda a boca [3].

A grade palatina deve estender-se até a região lingual dos incisivos inferiores, impedindo que a língua se posicione abaixo dela. Esse aparelho ainda possui um arco labial que tem como função a correção da inclinação axial dos dentes anteriores, devendo se extender sobre toda a mordida aberta e chegar até a porção cervical dos dentes anteriores, porém sem interferir nos tecidos moles que circundam. A escolha do aparelho depende da colaboração da criança. Caso o paciente seja colaborador, pode-se optar por uma grade palatina removível, mas quando não há colaboração, opta-se pela grade palatina fixa, ou seja, fixada em um arco palatino e soldada em bandas cimentadas aos molares. Ambas podem ser

utilizadas como contenção ao final do tratamento, por um período de 3 a 6 meses [3, 26].

O aparelho reeducador impedidor removível possui uma estrutura com orifício anterior, especificamente abaixo das rugosidades palatinas, com função de manter a língua numa posição mais adequada e natural. Possui também “batente” anterior construído em resina acrílica que age como um anteparo para as projeções atípicas da língua. Inicialmente, o acrílico fica encostado na face palatina dos dentes anteriores superiores e é desgastado mensalmente em torno de 1mm, fazendo com que, a musculatura peribucal movimente os dentes em direção ao palato, o que leva a correção da MAA, podendo também ser associado ao uso do arco labial de Hawley [27].

Outro aparelho que pode ser usado para correção da MAA é o Bionator de Balters fechado. Esse aparelho possui alça palatina que estimula a alteração de postura da língua e estabiliza as partes laterais da base acrílica, uma alça vestibular com partes bucinadoras bilaterais e labial. As partes bucinadoras, afastam os tecidos moles da bochecha enquanto que a parte labial, estimula o selamento labial. Além disso, possui acrílico na região oclusal posterior para evitar a extrusão dos dentes posteriores e ainda extensão em acrílico na porção anterior, eliminando a pressão da língua sobre os dentes superiores anteriores [28].

Quando a mordida aberta está associada com aumento do terço inferior da face, é indicado também o aparelho placa de mordida ou “bite-block”. Ele consiste basicamente em placa de acrílico, com espessura de 3 a 4mm além do espaço funcional livre que fica na região interoclusal dos dentes posteriores, levando ao aumento da dimensão vertical do paciente. Desta forma, os músculos elevadores da mandíbula diante desse aumento vertical, pressionam os dentes posteriores, intruindo-os. O resultado desta mecânica é a rotação anti-horária da mandíbula e correção da MAA [29].

O Trainer For Kids (T4K) é um aparelho pré-fabricado, constituído de elastômero, que estimula o treinamento miofuncional para a eliminação de hábitos bucais deletérios. Seu uso está indicado em casos de tratamento precoce do apinhamento ântero-inferior, mordida aberta, mordida profunda, Classe II, 1ª e 2ª divisões e presença de hábitos bucais deletérios. Ele possui suporte lingual, que tem a função de promover correção da postura da língua, anteparo lingual, que impede a

pressão da língua sobre os dentes e estimula a respiração nasal, além disto, possui “bumpers” labiais, que diminuem a pressão sobre os músculos periorais [30].

O aparelho de Thurow modificado é composto por dois arcos, um interno e outro externo. O arco interno fica retido no acrílico na região oclusal dos dentes posteriores superiores e se relaciona com o arco externo na sua porção central, anteriormente por meio de junção de solda. O arco externo possui em suas extremidades ganchos que se relacionam, por meio de elásticos, com um casquete localizado na cabeça, o que resulta na puxada alta (parietal). Os batentes em acrílico, situados nos dentes posteriores superiores irão causar intrusão e distalização, restringindo o crescimento da maxila, no sentido vertical e ântero-posterior [31]. Assim, este aparelho está indicado em casos de MAA e maloclusão esquelética ou dentária de classe II [2]. Ainda, pode possuir um arco labial com finalidade de verticalizar os incisivos [32]. A época ideal para utilizar este aparelho é durante o irrompimento de pré-molares superiores que coincide com o período de maior crescimento do processo alveolar.

Esporões também podem ser adaptados ou colados nas faces linguais dos dentes anteriores inferiores para evitar o impulso lingual durante a deglutição. Esse tipo de aparelho é considerado agressivo, porém muito efetivo. Nele, são utilizada pontas ativas ou esporões, iniciando o tratamento com pequenas pontas de 1 ou 2mm e gradativamente estes esporões são aumentadas em número e tamanho [2].

O aparelho “Celli-C” é um aparelho ortodôntico removível com torno expansor associado à uma concha de acrílico transparente, que impede a projeção lingual inadequada. Por ser mais liso e transparente, esse aparelho é mais confortável e estético do que a grade palatina convencional [33].

Outro aparelho que também é usado com a finalidade de intruir dentes posteriores e assim corrigir a mordida aberta anterior é o “Spring-loaded bite-block”. Esse aparelho possui dois batentes em resina acrílica, localizados na região posterior dos dentes superiores, que são ativados por molas helicoidais, forçando os dentes para intruírem em direção ao alvéolo [34].

No que se refere à correção da MAA após surto de crescimento dos maxilares, 3 possíveis tratamentos são encontrados na literatura: I) exodontia de pré-molares com mecânica vertical de camuflagem, II) Ancoragem esquelética com mini-placas ou mini-implantes associado com ortodontia corretiva e III) Orto-cirúrgico.

O uso de mini-placas e mini-implantes têm como vantagem a possibilidade de ativação imediata e não necessitarem da colaboração do paciente. Em contrapartida, o uso de mini-placas é mais invasivo e possui risco de infecção quando comparados aos mini-implantes [35]. Estes dispositivos de ancoragem temporária (DATs) são indicados no tratamento de MAA, com crescimento facial anterior inferior aumentado, sendo instalados no processo alveolar vestibular, levando a intrusão dos dentes posteriores e melhora da má oclusão. É comum, durante o tratamento, a inclinação dos molares para vestibular, sendo necessário nesse caso, o uso concomitante da barra transpalatina ou mini-implantes inseridos no palato [36].

Em relação ao preparo ortodôntico para cirúrgicas ortognáticas, o tratamento transversal e vertical é pouco influenciado pelo tratamento ortodôntico, necessitando o reposicionamento cirúrgico das arcadas e finalização com a ortodontia corretiva, sanando os problemas estéticos e funcionais de forma associada [37].

2. PROPOSIÇÃO

O objetivo deste trabalho foi revisar a literatura sobre diagnóstico, etiologia e tratamento da MAA. Para ilustrar foi relatado um caso clínico do tratamento deste tipo de maloclusão.

3. RELATO DE CASO CLÍNICO

3.1. Diagnóstico

Paciente, M.D., 8 anos e 4 meses de idade. Perfil facial convexo, simétrica, selamento labial ativo e terço inferior aumentado com tipo morfológico dolicofacial. História médica negativa, higiene oral satisfatória, com deglutição e fonação adaptadas, respiração bucal, presença de hábitos de sucção digital e interposição lingual (Fig.1).

Fig. 1 - Fotografias extra e intrabucais iniciais

No padrão dentário, a relação de molares era de Classe I, presença de MAA de 7mm e sem desvio de linha média. Na análise da dentição mista, observou-se harmonia dos arcos dentários com previsão de espaço para irrompimento dos caninos permanentes e pré-molares. Os incisivos apresentavam-se com leve

apinhamento, sendo o dente 31 com lábio-versão e o dente 41 com lábiogiro-versão. Além disso, os incisivos superiores apresentam-se com lábio-versão.

A radiografia panorâmica evidenciou a presença de todos os dentes permanentes, processo de rizólise iniciado em todos os dentes decíduos, primeiros molares inferiores no estágio 9 e superiores em estágio 7, incisivos inferiores em estágio 7 e superiores em estágio 8 de Nolla (Fig 2).

Fig. 2 - Radiografia panorâmica inicial.

Na radiografia cefalométrica, observou-se que a maxila (SNA= 87º) estava protruída e a mandíbula (SNB = 76º) retruída em relação à base anterior do crânio, maloclusão esquelética de Classe II (ANB= 11º), predomínio de crescimento vertical, com rotação da mandíbula no sentido horário (SNGoGn= 41º) (NSGn= 70º), tipo morfológico facial dolicofacial (Eixo facial= 86º), perfil ósseo convexo (NAPg= 12º). Na análise do padrão dental notou-se os incisivos centrais com inclinação axial aumentada (1.NA= 35º) e protruídos em relação a sua base óssea (1-NA= 9 mm), e os incisivos centrais inferiores com inclinação axial aumentada (1.NB= 45º) e protruídos em relação a sua base óssea (1-NB= 12 mm). Na avaliação do perfil tegumentar, foi evidenciado perfil convexo, uma vez que os lábios encontravam-se a frente da linha S (Ls-S= 8 mm) (Li-S= 10 mm) (Fig.3, página 16).

Fig. 3 - Radiografia e traçado cefalométrico inicial

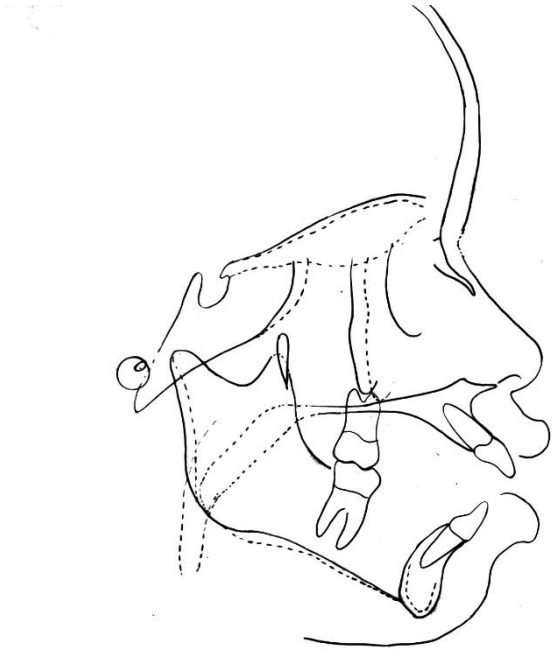

3.2. Objetivos do tratamento

O objetivo do tratamento foi interceptar o hábito de interposição lingual e corrigir a MAA, além de melhorar o padrão de crescimento.

3.3. Opções de tratamento

Para este tipo de maloclusão existem inúmeras opções de tratamento, desde a simples interceptação do hábito bucal deletério nesta idade, até controle do crescimento do processo alveolar na época de irrompimento de pré-molares.

No caso apresentado, poderiam ser instalados aparelhos fixos ou removíveis impedidores de hábito (grades verticais, conchas) e aparelhos como o Thurow Modificado para redirecionar o padrão vertical de crescimento. Optamos pela última opção devido as características verticais acentuadas apresentadas pela paciente e a fase do desenvolvimento em que a paciente encontrava-se, garantindo por sua vez, bom prognóstico.

3.4. Plano de tratamento

Inicialmente foi instalado o aparelho Thurow modificado, com a finalidade de controlar o crescimento vertical dos dentes posteriores e estimular a rotação mandibular no sentido anti-horário. Esse aparelho é confeccionado a partir de um aparelho extra-oral, adaptando seu arco interno nas superfícies oclusais dos dentes posteriores superiores, após é colocado resina acrílica autopolimerizável sobre as coroas. O aparelho é então ajustado para que se tenha toques de todos os dentes e a direção da força é direcionada ao centro de resistência maxilar (Fig. 4).

Fig. 4 – Fotografia oclusal do aparelho de Thurow modificado

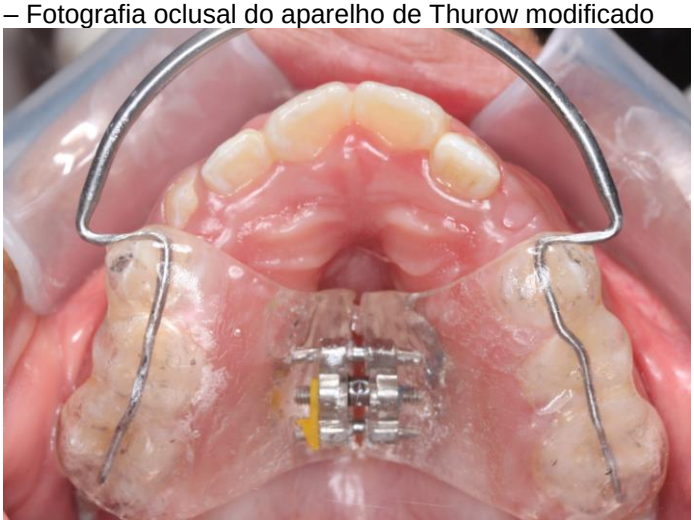

Aplicou-se força ortopédica de 350 gF de cada lado da tração com elástico ½ médio. A paciente foi orientada quanto ao uso por 18h diárias e acompanhada por 3 meses até a correção da mordida aberta anterior com obtenção de “overbite” positivo. Após a correção da MAA, notou-se atresia esquelética maxilar com mordida cruzada posterior devido ao componente distal causado pelo aparelho. Desta forma, imediatamente após, foi instalado o disjuntor palatal de Haas, com protocolo de 4 ativações no momento da cimentação e prescrição 2 ativações diárias até a expansão desejada, ou seja, sobrecorreção dos molares (Fig. 5). O disjuntor de Haas permaneceu por 6 meses na cavidade bucal para contenção da expansão.

Fig. 5 - Fotografias extra e intrabucais após uso de Thurow e durante o período de contenção da disjunção com o expansor palatal de Haas.

Após a formação de tecido ósseo na sutura palatina (Fig. 6), o disjuntor foi removido e devido a tendência de recivida à mordida aberta e cruzada, além da interposição lingual ainda presente, optou-se utilizar uma contenção removível com grade vertical anterior por mais 6 meses e encaminhar a paciente para Fonoaudiologia (Fig. 7)

Fig. 6 - Radiografias oclusais após a abertura de sutura provocada pelo procedimento de disjunção. Na primeira imagem, separação da sutura palatina mediana e na segunda imagem, pode-se observar a formação óssea na sutura.

Fig. 7 - Aparelho removível superior com grade vertical para impedir novamente o hábito de interposição lingual

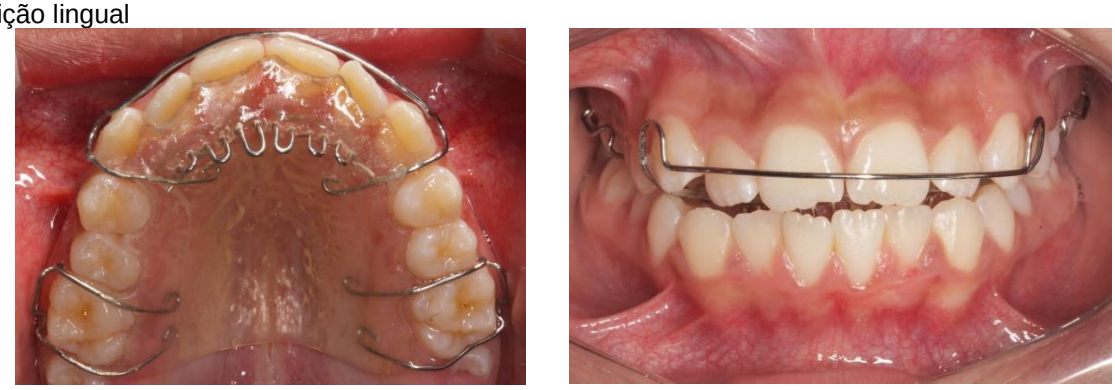

3.5. Resultados obtidos

Nos três primeiros meses foi corrigido a mordida aberta anterior por meio do uso do aparelho Thurow modificado. Posteriormente, foi necessário corrigir a mordida cruzada posterior causada pelo encurtamento do arco maxilar, então foi utilizado o disjuntor palatal de Haas. Após, ainda houve a necessidade de controlar a tendência de recidiva da má oclusão vertical e transversal com aparelho removível com grade vertical, o que levou a um ganho de trespasse vertical novamente e melhor harmonia no sorriso da paciente, além de melhor condição oclusal. (Fig. 8). Após estas correções, a paciente foi encaminhada para tratamento ortodôntico corretivo para melhor intercuspidação, busca de selamento labial e correta desoclusão.

Fig. 8 - Fotografias intrabucais ao final da Ortodontia preventiva e interceptora.

4. CONSIDERAÇÕES FINAIS

A etiologia da MAA é multifatorial, podendo alguns fatores agirem de forma direta e outros indiretamente para conduzir a criança a adquirir hábitos bucais deletérios, como por exemplo, a falta de aleitamento materno. Os hábitos de sucção não nutritivos são os que mais causam má oclusão, incluindo a MAA. Esses não são prejudiciais à criança até determinada idade, mas se persistirem podem causar alterações no sistema estomatognático. Assim sendo, para evitar danos estruturais graves, é recomendado que sejam removidos os hábitos deletérios o mais precoce possível, de forma gradativa, evitando dessa forma impacto psicológico à criança. Todavia, mesmo após a remoção do hábito e correção da má oclusão, algumas disfunções podem permanecer, como a interposição lingual, necessitando de outros tipos de abordagem para reeducar a musculatura, cita-se em especial à terapia miofuncional.

Sobre o ponto de vista nutricional e imunológico, o leite materno é o melhor alimento que a mãe pode oferecer ao seu bebê, pois possui todos os nutrientes e anticorpos, protegendo a criança contra doenças infecciosas e alérgicas. Quando a criança se alimenta no seio materno, as estruturas que compõe a boca são estimuladas, a respiração nasal é estabelecida e o posicionamento da língua torna-se mais adequado.

Em resumo, o tratamento da MAA vai depender da faixa etária e tipo morfológico facial da criança, podendo ser tratada com terapia miofuncional, no qual irá trabalhar com a musculatura da boca a fim de reeducá-la, ou ainda com aparelhos como grades palatinas, aparelhos extra-orais, aparelhos fixos e em casos mais extremos, tratamento orto-cirúrgico.

É imprescindível que seja realizado o diagnóstico e tratamento precoce, pois quando realizado na fase de dentição decídua e mista, facilita a abordagem terapêutica com procedimentos de menor intensidade e menos dispendiosos, pois a criança encontra-se em processo imaturo craniofacial. Além disso, esse tipo de proposta colabora para que se tenha melhor estabilidade do caso, como evidenciado no caso clinico abordado nesse trabalho.

Visando correto tratamento com melhores resultados, controle e estabilidade, o tratamento multidisciplinar dos fatores etiológicos secundários como a deglutição atípica e a interposição lingual, é necessário, principalmente com atuação do ortodontista, fonoaudiólogo, otorrinolaringologista, fisioterapeuta e psicólogo, garantindo dessa forma, equilíbrio das estruturas orofaciais.

No caso relatado, a paciente procurou o tratamento para a MAA na época ideal de intervenção, dentição mista, com diagnóstico de tendência de crescimento vertical, terço inferior aumentado, tipo morfológico dolicofacial e hábito de interposição lingual, o que sugeriu como forma de intervenção o uso do aparelho de Thurow Modificado e grade vertical. Além disso, notou-se que os pré-molares estavam em fase adequada para essa intervenção, que é quando estão irrompendo na cavidade bucal. Assim, pode-se ter como resultado a correção efetiva da MAA com ganho de trespasse vertical, boa harmonia do sorriso e adequada oclusão. Isto também, refletiu em melhor autoestima da paciente, melhora no padrão de crescimento pela restrição do crescimento maxilar e interceptação do hábito de interposição da língua com uso da grade vertical e tratamento miofuncional associado.

REFERÊNCIAS

1. Parker JH. The interception of the open bite in the early growth period. Angle Orthod. 1971 Jan;41(1):24-44.

2. Reis MJ, Pinheiro CN, Malafaia M. Tratamento da mordida aberta anterior: relato de caso clínico. Rev Clin Ortodon Dental Press, 2007; 6(4):88-96.

3. Artese A, Drummond S, NASCIMENTO JM, ARTESE F. Critérios para o diagnóstico e tratamento estável da mordida aberta anterior. Dental Press J Orthod. 2011 May-June;16(3):136-61.

4. Miotto MHMB, Cavalcante WS, Godoy LM, Campos DMKS, Barcellos LA. Prevalência de mordida aberta anterior associada a hábitos orais deletérios em crianças de 3 a 5 anos de Vitoria, ES. Rev. CEFAC 2014 Jul-Ago;16(4):1303-1310.

5. Machado DB, Brizon VSC, Ambrosian GMB, Madureira DF, Gomes VE, Oliveira ACB. Factors associated with the prevalence of anterior open bite among preschool children: A population-based study in Brazil. Dental Press J Orthod 2014 Sept-Oct;19(5):103-9.

6. Bittencourt MAV, Machado AW. Prevalência de má oclusão em crianças entre 6-10 anos: um panorama brasileiro. Dental Press J Orthod. 2010;15(6):113-22.

7. Heimer MV, Katz CRT, Rosenblatt A. Non-nutritive sucking habits, dental malocclusions, and facial morphology in Brazilian children. European Journal of Orthodontics 2008 Sept; 30(6):580–585.

8. Nakao TH, Berto FA, De Oliveira DTN, Berto APM, Bigliazzi R. Hábitos bucais como fatores de risco para a mordida aberta anterior: uma revisão de literatura. Revista Odontológica de Araçatuba 2016; 37(2):9-16.

9. Almeida RR, Ursi WJS. Anterior open bite - etiology and treatment. Oral Health 1990; 80:27-31.

10. Henriques J.F.C. Rev Dental Press Ortodon Ortop Facial - v.5, n.3, p.29-36 - maio/jun. – 2000

11. Almeida, M.R.; Almeida, R.R.; Conti, A.C.C.F.; Navarro, R.L.; Correa, G.O.; Oliveira, C.A.; Oltramari, P.V.P. Estabilidade a longo prazo do tratamento da mordida aberta anterior na dentadura mista: relato de caso clínico. J Appl Oral Sci. 2006;14(6):470-5.

12. Almeida, R.R. Ortodontia preventiva e interceptora: Mito ou realidade?. 1ed.Maringá: Dental Press, 2013.

13. Graber, T.M. Orthodontics. Principles and practice. (2. ed). Filadelfia : W.B. Saunders Company, Caps. 3, 6. 1966.

14. Ferrari, D.F.; Leão Filho, J.C.B.; Silva, G.P.M.; Largura, L.Z.; Tanaka, O. Arco duplo helicóide palatal fixo: O arco indesejável para o hábito de sucção do polegar. Ortho Science: Orthodontic Science and Practice 2011; 5(17):86-93.

15. Guimarães Júnior CH, Scavone Junior H, Ferreira RI, Biasutti RL, Georgevich PVC. Relação entre o tempo de amamentação e o desenvolvimento de hábitosde sucção não nutritivos. Ortodontia SPO 2011;

16. Agarwal SS, Nehra K, Sharma M, Jayan B, Poonia A, Bhattal H. Association between breastfeeding duration, non-nutritive sucking habits and dental arch dimensions in deciduous dentition: a cross-sectional study. Prog Orthod 2014; 31(10): 51-9.

17. Monguilhott LMJ, Frazzon JS, Cherem VL. Hábitos de sucção: como e quando tratar na ótica da ortodontia x fonoaudiologia. R Dental Press Ortodon Ortop Facial 2003;8:95-104.

18. Cislaghi, G. A. Uso de chupeta: representações sociais e prevalência – estudo de base populacional em Lages, SC, Brasil, 116f. Dissertação (Mestrado em Saúde Coletiva) – Universidade do Planalto Catarineses, Lages, 2008.

19. Larsson EF. Dummy and finger-sucking habits with special attention to their significance for facial growth and occlusion. The effect of earlier dummy and fingersucking habit in 16-year-old children compared with children without earlier sucking habit. Swed Dent J 1978;2:23-33.

20. Cavalcanti RVA. Más oclusões X Alterações Oromiofuncionais. [monografia]. CEFAC – Centro de Especialização em Fonoaudiologia Clínica – Motricidade Oral. Rio de Janeiro; 1999.

21. Silva Filho OG, Gonçalves RMG, Maia FA. Sucking habits: clinical managements in dentistry. J Clin Pediat Dent 1991; 15(3): 137-56.

22. Martins DR. A mordida aberta anterior: conceitos, diagnóstico e tratamento (parte II): relato de um caso clínico. Odonto Master Ortodontia, São Paulo 1994; 1(5): 15-28.

23. Ozawa T, et al. Controle vertical em ortodontia. Ortodontia 1998;31:81-90

24. Moura WVB, Maia FA, Maia NG. Avaliação do modus operandi dos procedimentos ortodônticos interceptores das más-oclusões na dentadura mista. Rev. Dental Press Ortodon Ortop Facial 1998;3:53-60

25. Moyers RE. Ortodontia. Rio de Janeiro : Guanabara Koogan, 1979.

26. Henriques JFC, et al. Mordida aberta anterior: a importância da abordagem multidisciplinar e considerações sobre etiologia, diagnóstico e tratamento: apresentação de um caso clínico. Rev. Dental Press Ortodon. Ortop. Facial 2000;5:29-36.

27. Saber M, Jesus HB, Raitz R, Tratamento ortodôntico da mordida aberta anterior causada por hábitos deletérios. RBCS 2010;8:48-55.

28. Ortolani-Faltin C, Junior KF. Bionator de balters. R Dental Press Ortodon Ortop Facial 1998;3:70-95.

29. Suguino R, Furquim LZ, Ramos AL, Terada HH, Maeda L, Filho OGF; Utilização e confecção do “bite block”. Dental Press J Orthod 1997;2:89-116.

30. Gonçalves RC, Raveli DB, Santos-Pinto A. Trainer for kids (t4k), um único aparelho para o tratamento de dois problemas verticais: mordida aberta anterior e mordida profunda, OrtodontiaSPO 2011;44:75-81.

31. Gonçalves RC, Paulin RF, Jacob HB, Pinto, AS. Aparelho de thurow modificado e aparelho ortodôntico fixo no tratamento da classe II com mordida aberta anterior, OrtodontiaSPO 2011;44:263-72.

32. Pinto AS, Martins LP, Melo ACM, Paulin RF, Oshiro L. O aparelho extra-bucal de thurow modificado no tratamento da classe II com mordida aberta - caso clínico. R Dental Press Ortodon Ortop Facial 2001;6:57-62.

33. Celli C, Pinto PRS. Aparelho removível expansor com concha suspensa Celli C, idealizado para a correção da mordida aberta dentoalveolar anterior: confecção do aparelho. Rev Clín Ortod Dental Press. 2012;11(1):116-22.

34. Doshi, U.H.; BHAD, W.A. Spring-loaded bite-blocks for early correction of skeletal open bite associated with thumb sucking. Am J Orthod Dentofacial Orthop 2011;140:115-20

35. Faber, J.; Morum,T.F.A.;Leal,S.;Berta,P.M.;Carvalho,C.K.S. Miniplacas permitem tratamento eficiente e eficaz da mordida aberta anterior. Rev Dental Press Ortodon Ortop Facial. 2008 set./out;13(5):144-57.

36. Marassi,C.; Leal,A.;Herdy,J.L. O uso de miniimplantes como auxiliares do tratamento ortodôntico. Ortodontia. 2005;38(3):256-65.

37. Epker, B.N.; Stella, J. P.; Fish, L.C. Dentofacial deformities- integrated orthodontic and surgical correction 2d . Mosby, St Louis . vol. 1, 1995.