UNIVERSIDADE DE SÃO PAULO

FACULDADE DE ODONTOLOGIA DE RIBEIRÃO PRETO

Larissa Queiróz de Souza

Supranumerários inclusos comprometendo a dentição permanente: da aplicação de técnicas básicas e avançadas de manejo de comportamento à anestesia geral

Ribeirão Preto

2018

Larissa Queiróz de Souza

Supranumerários inclusos comprometendo a dentição permanente: da aplicação de técnicas básicas e avançadas de manejo de comportamento à anestesia geral

Trabalho de conclusão de curso (TCC) de graduação, apresentado à Faculdade de Odontologia de Ribeirão Preto da Universidade de São Paulo.

Orientador: Profª. Drª. Andiara De Rossi Daldegan

Ribeirão Preto

2018

RESUMO

A presença de dentes supranumerários pode ser um achado frequente na primeira consulta odontológica do paciente pediátrico. A prevalência Assim, o profissional deve ser criterioso para identificar o tipo de anomalia, por meio de exame clínico ou exame por imagens, e definir o melhor momento para realização do tratamento, caso a exodontia esteja indicada. O presente trabalho tem como objetivo apresentar um caso clínico de uma paciente de 8 anos de idade, não colaboradora, com presença de dois dentes supranumerários na região maxilar anterior, comprometendo a dentição permanente, relatando os procedimentos envolvidos no seu diagnóstico e tratamento que envolveu a aplicação de técnicas básicas de manejo de comportamento e sedação com óxido nitroso, que foram ineficazes e tornaram necessária sua exodontia sob anestesia geral.

Palavras chave: Anomalias dentárias, dente supranumerário, manejo do comportamento, técnicas avançadas de manejo, sedação inalatória.

INTRODUÇÃO

As anomalias dentárias podem ser definidas como distúrbios no desenvolvimento ou crescimento das estruturas dentárias que podem afetar sua morfologia (forma), tamanho, número, posição, constituição e/ou função dos dentes.[1] A prevalência de anomalias dentárias na dentição decídua da população brasileira é de 2,5%.[2] Dentre as anomalias dentárias relacionadas ao número de dentes presentes na cavidade bucal, destacam-se os dentes supranumerários ou a hiperdontia.

Os dentes supranumerários representam uma anomalia dentária que resulta em um número de dentes além da sua quantidade normal, independentemente da forma ou tamanho deles. Apresentam maior prevalência em meninos do que meninas e estão mais frequentemente localizados na maxila superior, principalmente na região anterior.[2] Os dentes supranumerários podem estar associados a síndromes como a síndrome de Gardner, síndrome de Down, displasia cleidocraniana, síndrome de Zimmerman-Laby, síndrome

de Noonan[3,4,5,6] ou com a a presença de fissuras faciais[7], porém, podem se apresentar em pacientes com ausência de síndromes ou anomalias congênitas.

Em crianças, a presença de dentes supranumerários inclusos é normalmente assintomática, sendo o diagnóstico muitas vezes estabelecido radiograficamente durante uma consulta odontológica inicial ou de rotina.[4] Quando o exame radiográfico não é suficiente para elucidar a exata posição do elemento e sua relação com estruturas próximas, um exame de tomografia computadorizada pode ser realizado. Baseado nas características morfológicas, podem-se classificar em: normal ou conóide.[8] Caso o dente supranumerário não seja diagnosticado precocemente, complicações como a impactação de dente permanente, erupção tardia, erupção ectópica, apinhamento, desordens de espaço no arco dentário e formação de cistos foliculares podem ocorrer.[6,7]

O tratamento adotado para dentes supranumerários depende da morfologia do dente em questão, da posição que o elemento ocupa na cavidade bucal e das possíveis complicações.[4] Contudo, na maior parte dos casos, o tratamento de escolha é a exodontia.[5] O momento para a remoção de um dente supranumerário não irompido deve ser bem avaliado, sendo a cirurgia realizada quando realmente necessária, no momento em que a criança apresente maturidade emocional para colaboração, desde que não comprometa a função e demais estruturas e dentes adjacentes. Pode ser realizada remoção imediata do dente ou prorrogação da exodontia até os 8 e 10 anos de idade, quando os ápices radiculares dos incisivos laterais e centrais estão sido fechados completamente e acriança adquiriu maior capacidade de colaboração.[8]

O tratamento cirúrgico de dentes suranumerários, principalmente inclusos, pode ser dificultado na criança, que estará submetida a um procedimento totalmente diferente da sua rotina, envolvendo instrumentais e técnicas que podem causar desconforto físico e psicológico. [9] Segundo a Associação Brasileira de Odontopediatria e Academia Americana de Odontopediatria, dentre os recursos básicos utilizados no manejo de comportamento pode-se utilizar de técnicas básicas, incluindo a comunicação e abordagem linguística, representada pelos comandos usados universalmente em Odontopediatria; Diga-Mostre-Faça, técnica usada para adaptar o

comportamento da criança, ensinando a importância da visita odontológica, familiarizando o paciente com os elementos do consultório e moldando a resposta do paciente aos procedimentos; Controle da voz, que é a alteração controlada do volume, tom e ritmo da voz para controlar o comportamento da criança; Comunicação não-verbal, representada pela postura, expressão facial e linguagem corporal do profissional; Reforço positivo, técnica que oferece uma recompensa pelo comportamento desejado do paciente, como o elogio verbal, demonstração apropriada de afeto, lembrancinhas e brinquedos; Distração, que tem como objetivo desviar a atenção do paciente do que possa parecer algo desagradável; Presença/Ausência materna, sendo usada para ter mais cooperação durante o tratamento.[10] A Academia Americana de Odontopediatria considera inalação com Óxido Nitroso/Oxigênio como uma técnica básica e segura para reduzir a ansiedade e melhorar dessa forma o atendimento, embora no Brasil esta seja menos utilizada em função do elevado custo.

Caso as técnicas básicas de manejo não sejam suficientes para o sucesso na exodontia de dentes supranumerários inclusos, pode-se empregar técnicas avançadas de adaptação do comportamento que incluem estabilização protetora (imobilização) que consiste na limitação da liberdade de movimentos do paciente a fim de diminuir o risco de ferimento e concluir o tratamento de forma segura; sedação, usada em pacientes incapazes de receber cuidado odontológico por condição mental física, médica ou pela idade; por fim, a anestesia geral.[11]

OBJETIVO

O objetivo deste trabalho é descrever o diagnóstico e as tentativas de tratamento cirúrgico adotado para a exodontia de dentes supranumerários inclusos na região maxilar anterior de uma menina de 8 anos de idade não colaboradora.

RELATO DE CASO

Paciente Y.D.C.S., 8 anos de idade, compareceu a Clínica de Odontopediatria da Faculdade de Odontologia de Ribeirão Preto (FORP/USP) em Setembro de 2017 (Fig. 1A). O responsável assinou termo de

consentimento Livre e Esclarecido autorizando realização do tratamento e documentação do caso para publicação.

Ao exame clínico foi observada a presença de uma saliência na região de fundo de sulco na vestibular dos centrais superiores, facilmente detectada ao exame de palpação (Fig. 1B e 1C). Foram realizadas as radiografias periapicais, incluindo técnica de Clark, que possibilitaram o diagnóstico de dentes suranumerários na região anterior superior, mas não elucidaram a exata posição dos elementos supranumerários. Assim, foi solicitada uma tomografia da região anterior de maxila, que mostrou a presença de dois dentes supranumerários entre os dentes decíduos 51 e 61 e os dentes permanentes 11 e 21. E concluiu-se que as saliências no fundo de sulco representavam as incisais dos dentes 11 e 21. Diante dessa situação a paciente foi orientada à necessidade de extração dos supranumerários, que estavam comprometendo a posição e erupção dos incisivos permanentes inclusos, que estavam assumindo posição vestibular, e dificultando a rizólise dos incisivos decíduos.

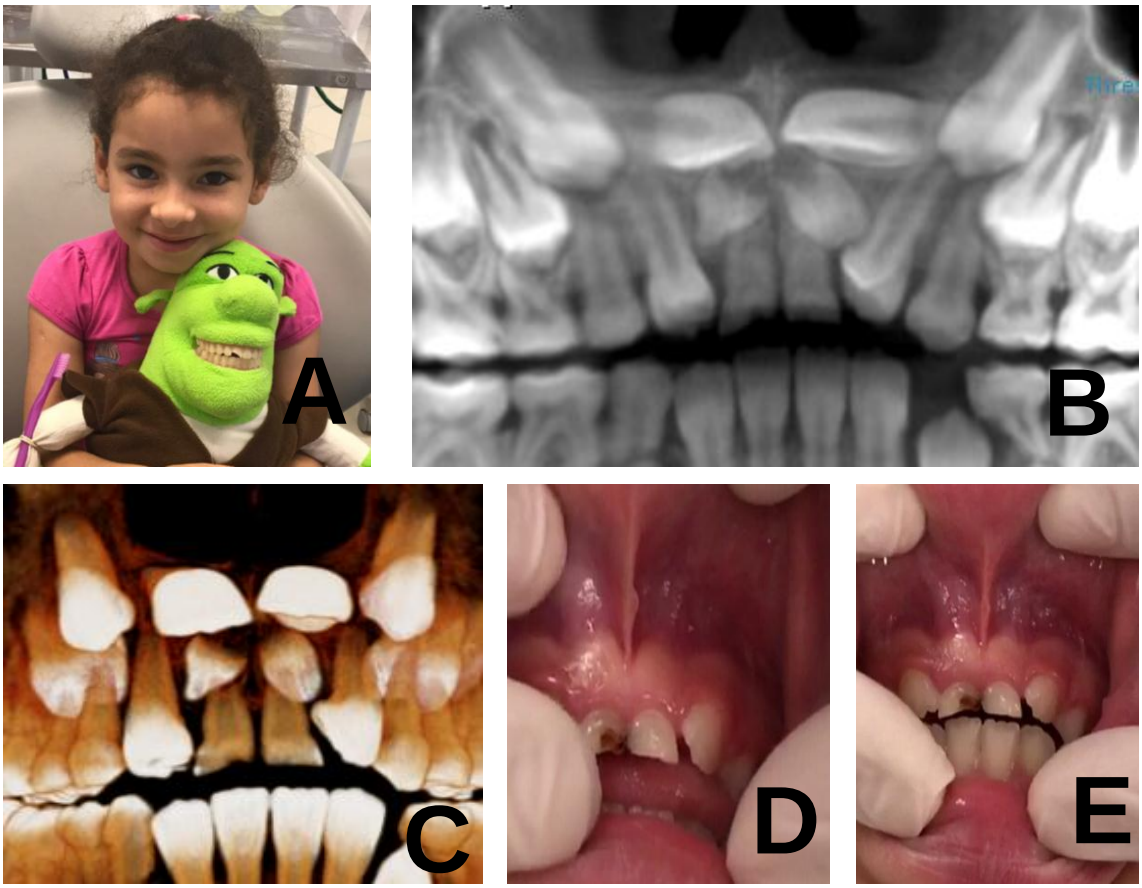

Figura 1. (A) Vista frontal; (B) vista panorâmica da região anterior de maxila: (C) Tomografia de região anterior de maxila mostrando os dois elementos supranumerários. (D e E) Aspectos clínicos evidenciando a presença de um elemento supranumerário na região dos centrais superiores;

DISCUSSÃO

Foram realizados alguns procedimentos na paciente: uma profilaxia, escariação e restauração nos dentes 36 e 46, aplicação tópica de flúor e radiografias periapicais, todos sem necessidade de anestesia local.

A paciente sempre se mostrou resistente aos tratamentos, tendo muita dificuldade em realizar os procedimentos, sendo necessário em todos os atendimentos a utilização de técnicas básicas de manejo como o controle progressivo, controle da voz, presença da mãe durante o atendimento, distração e reforço positivo.

Após o diagnóstico dos dentes supranumerários, utilizamos novamente as técnicas básicas de manejo do paciente, porém sem sucesso. Com a autorização da mãe, seguimos para as técnicas avançadas de manejo, iniciando pela contenção física, que novamente foi insuficiente. A mãe sempre foi um elemento muito importante, pois apesar de não ajudar na contenção física sempre incentivou e autorizou todos os procedimentos para o melhor da filha.

A opção seguinte foi a sedação consciente inalatória, realizada também com o consentimento e autorização da mãe.

Segundo a Sociedade Americana de Anestesiologia a Sedação consciente inalatória é definida como "Depressão mínima do nível de consciência do paciente que não afeta sua habilidade de respirar de forma automática e independente, e responder de maneira apropriada à estimulação física e ao comando verbal, sendo produzida por método farmacológico através da mistura de óxido nitroso com oxigênio". Veerkamp et al [12] concluiu que ao combinar manejo comportamental com óxido nitroso, as pontuações do medo mostraram níveis baixos, demonstrando sua eficácia.

Uma revisão literária de Muller et al[13] publicada em junho de 2018 observou que de maneira geral, a sedação consciente foi eficaz e segura no tratamento odontopediátrico, mesmo quando outras técnicas foram associadas ao uso do óxido nitroso. Esta técnica proporcionou bom atendimento ao paciente com diminuição do choro e do medo, estado de alerta da criança, sinais vitais favoráveis em pacientes não cooperativos e os pacientes puderam respirar normalmente assim que o tratamento finalizasse. Muller concluiu ainda

que para que não ocorra incidente durante a sedação consciente com óxido nitroso, o paciente deve ser avaliado clinicamente e a técnica deve ser realizada por profissional treinado e habilitado

Seguimos então com a sedação inalatória (Figura 2) como técnica de manejo, após a contenção física uma vez que esta trás vários benefícios como uma rápida indução, duração controlada, rápida reversão, analgesia de tecidos moles, além de ser um procedimento seguro. No entanto, para a realização dessa técnica é necessário um ambiente apropriado e profissionais capacitados e habilitados para sua execução. Este procedimento foi gentilmente realizado pela Profa. Dra. Emanuela Prado Ferraz (FOUSP).

A paciente, apesar de ter apresentados os efeitos de que a sedação inalatória estava funcionando, como ela deixa a paciente consciente durante todo o processo, no momento da anestesia local, houve grande agitação por parte da paciente, que por alguns momentos chegou a retirar a máscara. Não foi possível concluir a anestesia local, e logo o procedimento foi abortado novamente.

Devido ao insucesso nas tentativas de realizar a exodontia dos dentes supranumerários, com técnicas básicas de manejo e com Inalação de Óxido Nitroso, a paciente foi encaminhada para a realização do procedimento sob anestesia geral em ambiente hospitalar, uma vez que o germe dos dentes permanentes estavam com posicionamento que comprometem sua erupção normal, necessitando urgência na realização do procedimento. Este procedimento será realizado pelo CD. Marcelo Azenha (FORP-USP) no Hospital Santa Lídia de Ribeirão Preto.

Segundo uma revisão de literatura de Bengtson et al[14] que avaliou o uso da anestesia geral em odontopediatria concluiu que o uso desse tipo de anestesia representa um recurso alternativo de conforto e segurança para o paciente no gerenciamento do comportamento. O planejamento do procedimento odontológico sob anestesia geral deve considerar os riscos, benefícios e objetivos a serem atingidos sob o ponto de vista de qualidade dos serviços disponíveis a comunidade infantil assim como o plano de tratamento deve considerar a incorporação de condutas clínicas de tratamento que assegurem um bom prognósticos em longo prazo.

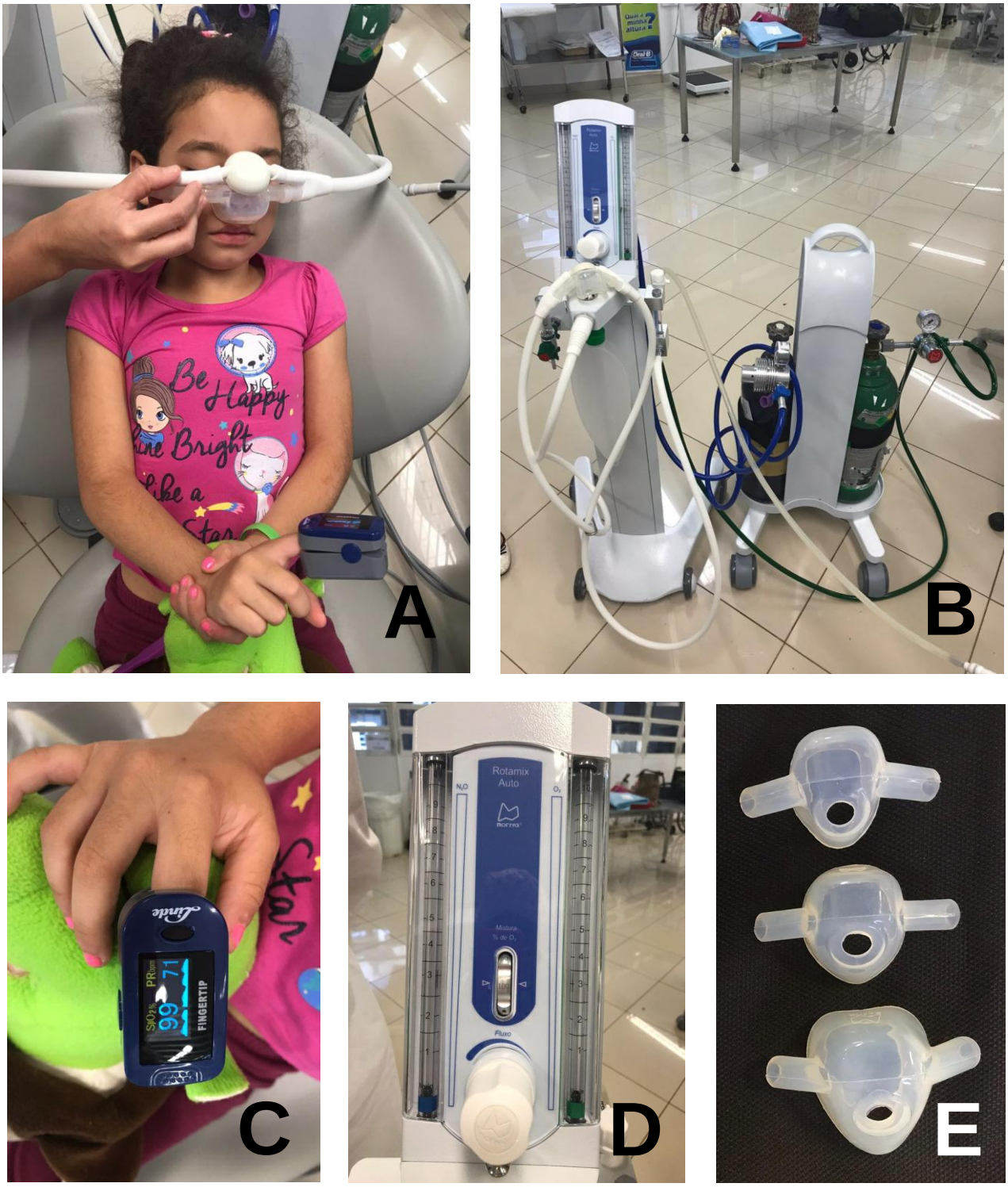

Figura 2. (A) Paciente com máscara nasal iniciando a sedação inalatória; (B) Fluxômetros, mangueiras e cilindros; (C) Monitoramento dos sinais vitais; (D) Fluxômetro; (E) Máscaras nasais.

CONCLUSÕES

Pode-se concluir que a aplicação das técnicas básicas de manejo de comportamento ou mesmo da sedação consciente com óxido nitroso não permitiram a realização do tratamento cirúrgico para exodontia de dentes inclusos em uma criança não colaboradora, sendo necessária a realização do procedimento sob anestesia geral.

REFERÊNCIAS

1. Almeida RR, Insabralde CM, Ramos AL, Terada HH, Ribeiro R, Carreiro LS. Supranumerários - implicações e procedimentos clínicos. Rev Dent Press Ortodon Ortop Facial. 1997; 2(6):91-108.

2. Kramer PF, Feldens CA, Ferreira SH, Spiguel MH, Feldens EG. Dental anomalies and associated factors in 2- to 5-year-old Brazilian children. Int J Paediatr Dent. 2008; 18: 434– 440.

3. Fernández P, Valmaseda E, Berini L, Gay Escoda C. Estudio retrospectivo de 145 dientes supernumerarios. Med Oral Patol Oral Cir Bucal. 2006;11(4): 339-344.

4. Ata-Ali F, Ata-Ali J, Peñarrocha-Oltra D, Peñarrocha-Diago M. Prevalence, etiology, diagnosis, treatment and complications of supernumerary teeth. J Clin Exp Dent. 2014; 6(4):414-418.

5. Yagüe J, Berini L, Gay-Escoda C. Multiple supernumerary teeth not associated with complex syndromes: a retrospective study. Med Oral Patol Oral Cir Bucal. 2009; 14 (7): 331-336.

6. Bayar GR, Ortakoglu K, Sencimen M. Multiple impacted teeth: report of 3 cases. Eur J Dent. 2008;2:73-78.

7. Sa J, Mariano LC, Cangucu D, Coutinho TSL, Hoshi R, Medrado AP, et. al. Dental Anomalies in a Brazilian Cleft Population. Cleft Palate–Craniofacial Journal. 2016; 53(6): 714-719

8. Rajab LD, Hamdam MAM. Supernumerary teeth: review of the literature and a survey of 152 cases. Int J Paediatr Dent. 2002; 12: 244–254.

9. FIORAVANTE, Daniele Pedrosa et al . Análise funcional da interação profissional-paciente em odontopediatria. Estud. psicol. (Campinas), Campinas , v. 24, n. 2, p. 267-277, June 2007 . Available from <http://www.scielo.br/scielo.php?script=sci_arttext&pid=S0103-166X2007000200013&lng=en&nrm=iso>.access on 08 June 2018. http://dx.doi.org/10.1590/S0103-166X2007000200013.

10. http://www.abodontopediatria.org.br/manual1/Capitulo-6-Adaptacao-Comportamental-do-Paciente-Odontopediatrico.pdf, páginas 57-60.

11. Adair SM, Rockman RA, Schafer TE, Waller JL. Survey of behavior management teaching in pediatric dentistry advanced education programs. Pediatr Dent 2004:26:151- 158.

12. Veerkamp JS , Gruythuysen RJ , Hoogstraten J , Amerongen VWE . Dental treatment of fearful children using nitrous oxide. Part 4: Anxiety after two years. ASDC J Dent Child. 1993; 60(4), 372-6.

13. MULLER, Tainá Milena et al. Eficácia e segurança da sedação consciente com óxido nitroso no tratamento pediátrico odontológico: uma revisão de estudos clínicos. **Journal of Oral Investigations**, Passo Fundo, v. 7, n. 1, p. 88-111, jun. 2018. ISSN 2238-510X. Disponível em: <https://seer.imed.edu.br/index.php/JOI/article/view/2497>.

14. BENGTSON, CRG.; Bengtson, NG.; Bengtson, AL.; Pinheiro, SL.; Mendes, FM.; The use of general anesthesia in pedodontics. Rev Inst Ciênc Saúde, 2006 jul-set 24 (4):319-25.